Accessions 240.289

Shelf No. 37244.18

This work must be consulted in the Boston Medical Library 8 Fenway

FOUNDED 1852

SICUT PATRIBUS SIT DEUS NOBIS

BOSTONIA CONDITA A.D. 1630, REGNANTE DUNSTAN A.D. 1222

BOSTON PUBLIC LIBRARY

Received Dec. 11, 1899

3.16.55.

ÉCOLE PRATIQUE DES HAUTES ÉTUDES

LABORATOIRE D'HISTOLOGIE

PARIS. — IMPRIMERIE ADMINISTRATIVE DE PAUL DUPONT
Rue Jean-Jacques-Rousseau, 41 (Hôtel des Fermes).

ÉCOLE PRATIQUE DES HAUTES ÉTUDES

LABORATOIRE D'HISTOLOGIE

DU COLLÉGE DE FRANCE

TRAVAUX DE L'ANNÉE 1876

PUBLIÉS SOUS LA DIRECTION

DE

L. RANVIER

PROFESSEUR D'ANATOMIE GÉNÉRALE

AVEC LA COLLABORATION

DE

M. L. MALASSEZ, DIRECTEUR ADJOINT;

ET DE MM. DEBOVE, J. RENAUT, RÉPÉTITEURS; ET ED. WEBER,

SECRÉTAIRE DE LA RÉDACTION.

Avec 10 planches lithographiées par M. Renaudot.

PARIS

G. MASSON, ÉDITEUR

LIBRAIRE DE L'ACADÉMIE DE MÉDECINE

BOULEVARD SAINT-GERMAIN, EN FACE DE L'ÉCOLE DE MÉDECINE

M DCCC LXXVII

C
240201

Digitized by the Internet Archive
in 2011 with funding from
Open Knowledge Commons and Harvard Medical School

http://www.archive.org/details/travauxdelanne00co

I

RECHERCHES HISTOLOGIQUES SUR LES TRACHÉES DE L'HYDROPHILUS PICEUS

Par **Charles SEDGWICK MINOT**

(Planches I et II)

Nos connaissances sur la structure des trachées des insectes sont restées jusqu'ici fort imparfaites. Leydig parle de deux membranes, dont l'interne forme le filament spiral que tout le monde connaît. Il ajoute que la membrane externe est formée par du tissu conjonctif avec des noyaux, mais sans cellules [1]. Cette description a été reproduite dans presque tous les traités d'entomologie et d'anatomie comparée publiés depuis. Leuckart, dans son mémoire classique sur le déve-

[1] *Zum feineren Bau der Arthropoden. Müll. Arch.*, 1855, et *Lehrbuch der Histologie.*

loppement des pupipares [1], et Weissmann, dans son ouvrage (*Entwickelung der Dipteren im Ei*), ont constaté l'existence de cordons de cellules qu'ils considèrent comme le point de départ du développement des troncs trachéaux. Ces cellules s'écartent les unes des autres de manière à former un tube, après quoi elles commencent à sécréter une membrane, dans laquelle les filaments spiraux apparaissent plus tard. Voilà à peu près le résumé de nos connaissances actuelles sur ce sujet.

De mon côté, j'ai découvert, tout dernièrement, sur une préparation de trachée de coléoptère colorée au picrocarminate, de beaux et grands noyaux, qui semblaient appartenir à un épithélium. J'ai été de la sorte amené à soupçonner que la description classique de Leydig n'était pas entièrement exacte, puisque je n'avais rien vu dans la trachée qui pût être considéré comme du tissu conjonctif. J'ai fait alors des imprégnations au nitrate d'argent, et j'ai pu déterminer l'existence d'un revêtement épithélial net et continu sur la face externe de la trachée.

C'est cette observation qui est devenue le point de départ du présent travail.

J'ai choisi pour mes recherches les larves de l'*hydrophilus piceus*, espèce très-abondante en été, dans les environs de Paris. J'ai examiné aussi les trachées de plusieurs coléoptères et névroptères, et d'une larve de diptère. Ces observations multiples m'ont conduit à penser que mes conclusions ont une valeur générale.

Les larves des hydrophiles ont deux grands troncs trachéaux (*fig.* 1, *g*) naissant de chaque côté dans les stigmates respiratoires terminaux (*e*, *e*). Le canal digestif (*a*, *c*, *d*), compris entre les deux, est maintenu en place de chaque côté par cinq paires de trachées, c'est-à-dire par vingt trachées secondaires, qui se divisent et se distribuent dans les parois du canal et dans les corps graisseux (*b*). Le tronc trachéal s'élargit rapidement à partir de son origine dans le stigmate, et, devenant légèrement sinueux, il arrive dans le mésothorax, où il se divise en deux troncs qui entrent dans la tête

[1] *Abhand. der Nat. hist. Gesell. zu Halle.*

tandis que la branche supérieure (*l*) se dichotomise. Dans presque toute sa longueur, il donne naissance à quelques petites ramifications qui pénètrent dans les tissus environnants et à neuf paires de trachées qui naissent au-dessus et au-dessous des gros troncs, et se dirigent vers le tube digestif. Il en naît encore une branche unique, qui va se distribuer au rectum (*fig.* 1). Comme je l'ai déjà dit, cinq paires de trachées (2 — 6, *fig.* 1) sont destinées au canal digestif. L'antérieure va jusqu'à la tête et s'applique sur le tube digestif, qui se trouve ainsi embrassé par quatre trachées, dont les ramifications forment un réseau serré, sans qu'il y ait entre elles d'anastomoses. Les autres paires (7—10) entrent dans les couches musculaires et les téguments, etc. En face de chacune des neuf paires dont nous venons de parler, prennent naissance autant de branches externes. Celles qui correspondent aux paires 2—6 de la figure sont généralement beaucoup plus grandes que les quatre autres. Dans la figure 2 on voit comment les trachées arrivent au grand vaisseau dorsal (*v d*) qui s'étend sur toute la longueur du corps. Cette figure montre aussi les paires 6, 7, 8 de la figure 1. L'étude anatomique du système trachéal fait voir qu'il fonctionne comme le mésentère ou les ligaments suspenseurs chez les vertébrés, c'est-à-dire qu'il sert à soutenir les organes et les maintient en place. La manière dont deux trachées symétriques arrivent à chaque ganglion nerveux est très-intéressante. Les trachées s'étalent, se divisent, s'appliquent sur le ganglion et donnent naissance à un grand nombre d'autres trachées très-fines qui pénètrent de tous côtés dans la substance nerveuse (*fig.* 3). Le grand tronc lui-même est maintenu non-seulement par ses ramifications qui entrent dans les parois du corps, mais aussi par des bandes musculaires appartenant à la couche dermique et passant au-dessus de lui. On trouve presque toujours une de ces bandes entre chaque paire de trachées secondaires. Dans la figure 1 les restes de quatre de ces bandes seulement sont visibles, dans la figure 2 on n'en voit qu'une seule (M *fig.* 2). Telles sont les dispositions générales du système trachéal dans l'espèce que nous examinons. Nous passons maintenant à l'étude histologique.

Si l'on place une trachée dans une solution de nitrate d'ar-

gent à 1 pour 300 et qu'on l'expose pendant quelques instants à l'action du soleil, on peut avoir une très-belle imprégnation de l'épithélium externe. Les préparations imprégnées d'abord et colorées ensuite pendant 24 heures dans le picrocarminate sont encore plus nettes. Traité de cette manière, l'épithélium se détache plus ou moins des autres parties de la trachée; il peut même se dissocier complétement. Les cellules perdent alors leur forme régulière, hexagonale ou pentagonale. Dans mes meilleures préparations, conservées depuis un ou deux mois, on voit les cellules comme dans la figure 3. Le fragment d'épithélium représenté fait partie d'un plus grand lambeau, encore adhérent aux autres membranes. Il présente deux espèces de cellules dont les unes sont grandes et oblongues, les autres petites et généralement d'une forme hexagonale (*fig.* 3 et 4, *aa'* grandes, *bb'* petites cellules). Les grandes cellules forment des séries doubles (*fig.* 4) entre lesquelles se trouve un nombre très-variable des cellules de l'autre variété. Ces dernières ont leur noyau situé au centre ou plus ou moins éloigné du bord de la cellule. Les autres, au contraire, se distinguent surtout par leurs noyaux excentriques et par la grande régularité des rangées qu'elles forment. Ces grandes cellules ne se trouvent pas dans toute la longueur des grands troncs latéraux et je ne les ai jamais vues sur les ramifications de ces derniers. Toutes les rangées de cellules sont transversales, et l'on peut voir que les filaments spiraux passent obliquement en dessous (*fig.* 3 et 4, *f*).

Cet épithélium s'étend en outre jusque sur les petites trachées, avant leur entrée dans les cellules trachéales terminales, décrites par Weissmann. La figure 5 représente une très-petite trachée qui a été laissée pendant 24 heures dans le picrocarminate d'ammoniaque. Les noyaux sont colorés en rouge et éloignés les uns des autres. La distance entre les noyaux est en raison inverse du diamètre des trachées, comme on peut s'en convaincre facilement. Il suit de là que sur les trachées les cellules sont plus grandes. Ce fait doit avoir une importance physiologique, car les noyaux étant plus épais que la partie protoplasmique, nous sommes conduits à penser que l'échange des gaz peut se faire plus facilement dans les points où l'épaisseur du tissu à traverser est moindre.

Nous sommes d'autant plus porté à adopter cette conclusion que la disposition dont il s'agit s'observe précisément dans la portion des trachées où doivent se passer les véritables phénomènes respiratoires. Je voudrais rappeler aussi que, dans les poumons des batraciens et des autres animaux, les vaisseaux sanguins ne sont jamais recouverts par les noyaux de l'épithélium, fait qui nous oblige à penser que c'est à travers la couche la plus mince de la cellule que se font les échanges respiratoires.

L'épithélium que nous étudions ressemble beaucoup à celui des vésicules pulmonaires des vertébrés, non-seulement par la forme et la disposition des cellules, mais aussi par leurs propriétés microchimiques. Cette observation présente donc de l'intérêt au point de vue de la morphologie générale.

Les noyaux sont réguliers, généralement elliptiques, granuleux, et ont chacun un ou même deux nucléoles excentriques et très-réfringents (*fig.* 3). Le protoplasma des cellules se colore faiblement ou même pas du tout dans le carmin ou les autres réactifs colorants.

Pour mieux étudier les rapports que présentent entre elles les différentes couches des trachées, j'ai fait des coupes de ces organes après les avoir durcis par l'alcool absolu, méthode qui donne les meilleurs résultats. J'ai essayé aussi la gomme après l'alcool et l'acide picrique, ou bien après le bichromate d'ammoniaque à 2 pour 100. Les coupes sont difficiles à faire à cause de la minceur de la membrane. Il faut, pour trouver sur le rasoir une coupe bien réussie, avoir recours à la loupe. La figure 6 montre une de ces coupes, longitudinale, obtenue après durcissement par l'alcool et colorée au picrocarminate d'ammoniaque. Au côté externe on voit l'épithélium (*a*) avec les noyaux ; suit une couche (*b*) très-peu colorée mais légèrement striée, puis une autre couche très-fortement teintée par le réactif. On voit en outre les filaments spiraux (*e*) intérieurs aux membranes, presque noirs, et très-réfringents. Extérieurement aux filaments sont des corps annexes (*d*), colorés en jaune par le picrocarminate. Enfin, il existe une ligne noire intérieure à toutes les autres parties et passant également autour de la surface libre (interne) des filaments, et au-dessus de la couche *c* de la figure 6. Cette ligne montre souvent un

double contour, et je crois qu'on peut le considérer comme représentant la section d'une membrane. Je ne sais pas si on doit aussi considérer les deux couches *b* et *c* que je viens de signaler comme des membranes ; cela me paraît cependant probable. En effet, lorsqu'on essaie de dissocier avec des aiguilles les couches d'une trachée dont l'épithélium s'est spontanément détaché ou a été enlevé, on réussit quelquefois à séparer une couche, laissant l'autre attachée aux filaments spiraux. Mais je dois ajouter qu'il est extrêmement difficile de dissocier deux couches, si ce n'est sur une petite étendue. Nous pouvons en conclure qu'elles sont au moins intimement liées ensemble. Cette idée est confirmée par l'étude des trachées dépouillées de leur épithélium et examinées à plat. Dans ces conditions, il se forme souvent, lorsque l'extension est incomplète, des plis obliques dans les membranes entre les filaments spiraux. Ces plis ne dépassent jamais les filaments; ce n'est qu'entre ceux-ci qu'on les voit. Ils ne se montrent jamais non plus sur une trachée intacte, mais seulement sur les trachées qui ont été fendues sur toute leur longueur et dont les bords ont été rabattus. Il convient d'ajouter que ces plis comprennent toute l'épaisseur des membranes et qu'ils se produisent lorsque deux filaments voisins ont perdu leurs rapports normaux en se déplaçant dans le sens de leur longueur.

Il nous reste encore à considérer les filaments spiraux. Ils sont d'une couleur brune foncée, presque noire, ce qui produit la coloration caractéristique des trachées de cette espèce. Chez d'autres espèces ils sont incolores, verts ou rougeâtres. Il n'arrive que très-rarement que les autres parties des trachées soient pigmentées, au moins chez le petit nombre d'insectes que j'ai examinés. Sur mes coupes, les filaments ont plus ou moins la forme d'une section cylindrique et peuvent même avoir un contour parfaitement circulaire. Ils sont très-réfringents et ne montrent aucune structure. Extérieurement à eux se trouvent les corps jaunes (*fig.* 6, *d*) déjà mentionnés, aussi réfringents, absolument incolores, bien qu'ils aient généralement un bord noir. Ce n'est là qu'un simple effet de réfraction. Si on traite les trachées d'une larve par une solution aqueuse de potasse à 40 pour 100, l'épithé-

lium disparaît presque immédiatement. Les autres couches résistent plus longtemps, et les filaments paraissent intacts, alors même qu'ils y ont séjourné vingt-quatre heures. Après ce traitement, on peut isoler facilement les filaments à l'aide des aiguilles. On les voit alors droits ou tordus (*fig.* 7, A), ou même un peu déchirés (*fig.* 7, B). Dans tous les cas on remarque d'un côté ou de l'autre du filament un appendice qui se colore en rose par le picrocarminate. Quand un filament a été divisé transversalement (*fig.* 7, B, et *fig.* 8), on voit que la partie dont je parle a la même épaisseur que la partie noire. Cette partie n'est autre que la partie jaune des coupes (*fig.* 6, *d*). Si on dissocie une trachée traitée par la potasse, on peut accidentellement trouver des filaments d'apparence fibrillaire (*fig.* 8). Ajoutons que le corps jaune fait certainement partie du filament.

Le filament, ainsi composé, semble être de nature chitineuse, puisqu'il donne toutes les réactions chimiques de la chitine. Il résiste à la potasse, à l'acide sulfurique, dilué ou concentré à froid, mais il est rapidement dissous par le même acide à chaud. On sait d'ailleurs depuis longtemps que les trachées des insectes contiennent de la chitine.

Le diamètre des filaments, contrairement à celui des cellules épithéliales, est toujours en rapport avec la dimension des trachées. (Voyez *fig.* 9.) Nous sommes amenés de la sorte à admettre que ce n'est pas sous l'influence même des cellules que s'est developpé le filament. Nos observations, en effet, ne sont nullement de nature à nous rallier à l'hypothèse en vertu de laquelle on considérerait tous les tissus comme formés exclusivement sous l'influence des éléments cellulaires.

Il n'y a pas dans la trachée un filament unique, comme on le croit généralement, mais on en trouve de deux à cinq, ou même six, disposés parallèlement les uns aux autres. J'ai cherché longtemps avant de trouver un moyen de les compter exactement. Je suis cependant arrivé à séparer un ou deux filaments d'une trachée immergée pendant trois ou quatre heures dans la potasse à 40 pour 100 et j'ai obtenu la préparation qui fait l'objet de la figure 10. Grâce à cette préparation, j'ai pu déterminer non-seulement le nombre des fila-

ments, mais aussi leur longueur, puisqu'il m'était facile de les suivre. J'ai trouvé de cette façon que les filaments décrivent généralement de un tour et demi à cinq tours de spire. Mais il y en a quelques-uns dont le trajet est beaucoup plus court (*fig.* 11, *c*), ou, au contraire, beaucoup plus long. En un mot, leur longueur est très-variable. C'est sur les petites trachées que les filaments font le plus grand nombre de tours.

Au niveau des points d'origine des trachées secondaires, on voit s'écarter (*fig.* 9 et 11) les filaments de la trachée primaire. Sur ce point on remarque un grand nombre de filaments qui se terminent ou commencent, et on trouve, dans l'angle formé par les deux trachées, de très-courts filaments qui ont, dès l'origine, la grosseur et la direction de ceux de la trachée secondaire (*fig.* 11). On ne remarque donc pas de transition entre les filaments primaires et secondaires.

Les filaments commencent et se terminent de la même façon. Leur diamètre devient de plus en plus petit, c'est-à-dire qu'ils s'amincissent graduellement à chacune de leurs extrémités. Bientôt leur portion noire disparaît, tandis que la partie jaune se montre d'abord à côté d'elle et se continue sensiblement au delà comme un fil mince (*fig.* 12, c). Chaque fois qu'un filament prend naissance, les deux filaments voisins s'écartent pour le recevoir dans leur intervalle ; puis ils se rapprochent un peu au delà de son extrémité terminale. Chaque filament est donc contenu tout entier dans un espace laissé libre par des filaments voisins écartés.

Le rôle physiologique de ces filaments élastiques est sans doute de maintenir la forme et le diamètre des trachées, et nous devons admirer la perfection de leur structure et de leur arrangement pour atteindre ce but.

Tels sont les faits que j'ai pu recueillir. J'ajoute une autre observation que j'ai faite sans savoir quelle importance ou quelle signification lui doit être attribuée. Lorsqu'on examine une trachée étalée à plat, et dont l'épithélium a été enlevé, on voit apparaître, après coloration au carmin, au picrocarminate ou à l'hématoxyline, un dessin très-irrégulier. La préparation la plus nette que j'aie observée m'a été fournie par une trachée de larve de libellule (espèce inconnue) colorée à l'hématoxyline (*fig.* 12). J'ai trouvé, sur toutes mes prépara-

tions, des dispositions semblables sans savoir comment les expliquer. Je n'ai d'ailleurs jamais rien vu d'analogue sur les nombreuses coupes que j'ai faites du même objet.

Ce travail a été fait au laboratoire d'histologie des hautes études du collége de France, sous la direction de M. Ranvier, que je ne saurais trop remercier ici pour les bienveillants conseils qu'il m'a donnés dans le cours de mes recherches.

En arrivant à Wurzbourg, au mois d'octobre dernier, j'ai eu l'occasion de consulter un mémoire de M. Chun, publié récemment, et qui traite du sujet dont je me suis occupé ici. (C. Chun, *Ueber den Bau, die Entwicklung und die physiologische Bedeutung der Rectaldrüsen bei den Insekten*, *Naturf. Gesellsch. von Frankfurt-a.-M.*, vol. X, 1875.) J'ai été heureux de constater qu'en général nos observations nous avaient conduits aux mêmes résultats. Cependant, il y a deux points sur lesquels je ne saurais être d'accord avec M. Chun. Dans la figure 1 de sa planche IV, il représente le filament spiral continu dans toute la longueur de la trachée ; je ne l'ai jamais rencontré ainsi. En second lieu, dans ses figures 5 et 6, les trachées sont revêtues d'un épithélium externe *cylindrique*.

L'auteur n'indique pas la méthode dont il s'est servi pour faire la préparation, de sorte qu'il est impossible de le contrôler, mais, pour ma part, je répète que je n'ai jamais vu sur les trachées qu'un épithélium pavimenteux simple.

EXPLICATION DES FIGURES.

(Planches I et II.)

Fig. 1. — Larve d'hydrophilus piceus : *a*, canal digestif ; *b*, corps graisseux ; *c*, ventricule ; *d*, rectum ; *g*, tronc trachéal latéral ; *h*, bande musculaire ; *i*, trachée secondaire ; *e e*, stigmates ; 7 — 10, branches latérales entrant dans la tête ; 1 — 10, trachées secondaires.

Fig. 2. — Paires 6 — 8 de la figure 1 : M, bande musculaire ; *v d*, vaisseau dorsal ou cœur ; *g g*, troncs trachéaux.

Fig. 3. — Epithélium externe, argenté et coloré par le picrocarminate : *a a'*, grandes cellules ; *b b'*, petites cellules ; *f f*, filaments spiraux.

Fig. 4. — Le même que figure 3 : *a''*, grande cellule avec un noyau central intercalée entre les autres grandes cellules ordinaires.

Fig. 5. — Petite trachée avec les noyaux colorés par le picrocarminate.

Fig. 6. — Coupe longitudinale d'une grande trachée : *a*, épithélium; *b*, couche incolore; *c*, couche colorée; *d*, partie du filament colorée en jaune; *e*, partie noire du même filament; *f*, ligne noire à double contour.

Fig. 7. — Filaments isolés après vingt-quatre heures de séjour dans la potasse : A, intact ; B, déchiré avec les aiguilles.

Fig. 8. — Le même que figure 7 B, mais montrant une structure fibrillaire.

Fig. 9 et 11. — Disposition des filaments à l'origine d'une trachée secondaire.

Fig. 10. — Deux couches des filaments détachés d'une trachée.

Fig. 12. — Trachée latérale d'une larve d'une libellule, sans épithélium, colorée par l'hématoxyline ; *c*, terminaison d'un filament ; *b b*, filaments qui s'écartent.

Fig. 13. — Ganglion nerveux d'un hydrophile : *g*, ganglion; *n n*, nerfs; *t t*, trachées qui entrent dans le ganglion.

Tous les détails ne sont parfaitement exacts que dans les figures 1 — 8 et 12.

II

NOTE SUR LE SIÉGE ET LA STRUCTURE DES GRANULATIONS TUBERCULEUSES DU TESTICULE,

Par **L. MALASSEZ.**

Planches III et IV.)

I. Granulations élémentaires ou primitives. — II. Granulations composées récentes. — III. Granulations composées fibreuses. — IV. Granulations conglomérées.

J'ai eu l'occasion d'étudier, dans ces dernières années, un certain nombre de testicules tuberculeux dont quelques-uns, enlevés par des chirurgiens à une époque très-rapprochée du début des accidents, présentaient des lésions très-peu avancées. Ces bonnes conditions d'étude m'ont permis, je crois, de reconnaître le siége et la structure des granulations tuberculeuses en voie de développement, et de me rendre compte des lésions plus complexes qui se peuvent trouver sur des testicules plus anciennement tuberculeux.

Je vais exposer, dans ce travail, un résumé de ces recherches. Je me bornerai, toutefois, à celles qui ont plus spécialement trait aux granulations tuberculeuses proprement dites, laissant de côté la forme dite diffuse de la tuberculose testiculaire ou orchite caséeuse, ainsi que les lésions tuberculeuses du corps d'Highmore, de l'épididyme et du cordon[1].

[1] Je compte revenir sur ces différents points dans un travail plus complet que nous préparons, M. Reclus et moi. M. Reclus a fait, dans ces derniers temps, de nombreuses recherches sur la tuberculose du testicule, et je dois à son obligeance un grand nombre des pièces que j'ai pu examiner.

I

En étirant lentement les tubes séminifères d'un testicule récemment atteint de tuberculose aiguë[1], je fus frappé de voir le tube étiré entraîner des granulations tuberculeuses très-petites, presque complétement transparentes, tandis que les granulations plus grosses ne pouvaient être entraînées avec un seul tube ; il fallait en prendre tout un groupe.

La dissociation, après macération dans de l'eau alcoolisée ou acétifiée, me conduisit aux mêmes résultats, savoir qu'il existait dans ce testicule de très-petites granulations, qui pouvaient être isolées facilement de tous les tubes séminifères sauf d'un seul sur le trajet duquel elles se trouvaient, et dont on ne pouvait les séparer sans les détruire[2]; les granulations plus grosses, au contraire, restaient toujours adhérentes à un certain nombre de tubes séminifères. Je m'occuperai tout d'abord des petites granulations tuberculeuses.

Examinées au microscope, à un faible grossissement (*fig.* 1 *et* 2, *pl.* III), les unes font une saillie à peu près égale de tous les côtés du tube ; les autres ne dépassent ce dernier que d'un côté. Au premier abord, on serait tenté de comparer les premières à des anévrysmes fusiformes, les secondes, à des anévrysmes sacciformes. Mais à un plus fort grossissement, et mettant au point de façon à obtenir l'image de la coupe optique de la préparation, on voit le tube séminifère s'élargir au voisinage de la granulation, pénétrer dans son intérieur, et parfois on peut le suivre jusqu'à sa sortie du côté opposé.

[1] (Pièce n° 50, série P, de la collection du Laboratoire.) Ce testicule, le moins avancé, comme lésions, de tous ceux que j'ai vus, avait été enlevé par M. le Dr Péan. Tout ce que nous savons de l'histoire clinique du malade, c'est que c'était un homme encore jeune, paraissant jouir d'une excellente santé, chez qui les accidents étaient de date très-récente. L'épididyme présentait des masses caséeuses, les unes crues, les autres ramollies; une de ces dernières, siégeant à la queue de l'épididyme, communiquait avec un abcès scrotal qui s'était ouvert récemment au dehors. Dans le testicule on pouvait distinguer des granulations tuberculeuses peu abondantes, parfaitement isolées les unes des autres et disséminées çà et là au milieu d'un parenchyme testiculaire d'apparence saine; les tubes séminifères se laissaient facilement étirer.

[2] Il m'est arrivé d'isoler des tubes séminifères portant plusieurs de ces petites granulations.

Ce premier fait indique que la granulation tuberculeuse n'est pas uniquement constituée par une dilatation des tubes. Et même, quand on compare entre elles un certain nombre de granulations de différent volume, on constate que la dilatation du tube séminifère n'est pas proportionnelle à la grosseur de la granulation, mais qu'elle est due à l'épaisseur plus ou moins grande de la couche qui entoure le tube.

Le tube séminifère est altéré : au voisinage de la granulation, sa lumière a disparu, la cavité est remplie d'épithélium proliféré ; les parois, légèrement épaissies, sont infiltrées de petites cellules rondes. Au niveau de la granulation, les cellules épithéliales proliférées dégénèrent ; et, à une faible distance du point d'entrée du tube dans la granulation, ces cellules ne forment plus qu'une masse granulo-graisseuse dans laquelle on ne distingue plus trace d'éléments figurés. Les parois, bien distinctes d'abord, dégénèrent également, mais on les reconnaît encore aux fines traînées transparentes que forme, au milieu des tissus dégénérés, la substance conjonctive des tubes qui résiste plus longtemps au processus dégénératif.

La partie de la tumeur tuberculeuse qui se trouve en dehors du tube séminifère l'entoure de tous côtés à la façon d'une bague. Elle est constituée par une accumulation de petites cellules rondes pressées les unes contre les autres, et qui sont, dans les parties les plus centrales, dégénérées comme le tube et son contenu.

En résumé, nous voyons, dans ces petites granulations, que la tumeur tuberculeuse est constituée par le tube séminifère dilaté, entouré par le néoplasme tuberculeux ; le néoplasme tuberculeux, la granulation proprement dite, siége donc sur le tube séminifère et l'entoure.

Quand on imprègne d'argent un tube séminifère normal qu'on vient d'étirer, on détermine l'apparition d'un revêtement endothélial analogue à celui des séreuses (*fig.* 9, *pl.* IV) ; aussi pourrait-on jusqu'à un certain point comparer les tubes séminifères revêtus de leur endothélium et légèrement maintenus par leurs tractus celluleux à de petits intestins entourés de leur péritoine et soutenus par leurs mésentères[1], et rapprocher les

[1] Cette disposition anatomique nous explique pourquoi on peut étirer les tubes, et nous indique qu'il doit exister entre eux une certaine indépendance.

granulations que nous venons d'étudier de celles des séreuses. Elles se développent en effet à la surface des tubes séminifères comme les granulations miliaires de la plèvre ou du péritoine se développent à la surface de ces membranes.

La seule différence consiste en ce que sur ces membranes elles peuvent s'étendre en tous sens, tandis que dans le testicule, la périphérie des tubes étant plus petite que le champ de développement habituel des granulations, elles arrivent à entourer complétement le tube. Elles sont tout à fait comparables aux granulations miliaires qui se développent sur les fines travées de l'épiploon et qui entourent complétement la travée sur laquelle elles reposent.

Je ne m'arrêterai pas à discuter le mode de formation du néoplasme tuberculeux dans cette granulation, à rechercher si les petites cellules qui le composent proviennent ou ne proviennent pas de l'endothélium qui tapisse les tubes. D'après les considérations précédentes, le problème à résoudre me paraît le même que pour tout autre tubercule des séreuses, et, dans le cas particulier qui nous occupe, je n'ai rien observé de spécial qui pût avancer la question.

Quant aux rapports qui existent entre le néoplasme tuberculeux et les altérations du tube, il est probable que le tubercule a été primitif, et qu'il a par sa présence déterminé ces phénomènes successifs d'irritation et de dégénérescence que présentent l'épithélium et les parois du tube séminifère.

Je désignerai cette forme de granulation sous le nom de *granulation élémentaire ou primitive :* élémentaire parce que, siégeant sur un seul tube séminifère et respectant les voisins, elle constitue la forme la plus simple de granulation tuberculeuse du testicule, parce qu'elle est tout à fait comparable à la granulation miliaire des séreuses qui est également la forme la plus simple de la tuberculose de ces membranes ; primitive parce qu'elle semble être le point de départ, le premier degré des autres formes de granulations tuberculeuses du testicule. La suite de cette étude démontrera, je crois, l'exactitude de cette double qualification.

II

Je passe maintenant à l'étude des granulations plus volumineuses que nous avons trouvées dans ce même testicule et qui ne pouvaient être ni extraites par l'étirement d'un seul tube, ni séparées par dissociation des tubes qui les entouraient. L'étirement et la dissociation donnant des préparations trop épaisses pour pouvoir être examinées au microscope à un grossissement suffisant, il a fallu recourir aux coupes pratiquées sur des pièces durcies[1].

Parenchyme testiculaire (*fig.* 3, A, *pl.* III). A une certaine distance des granulations tuberculeuses, le parenchyme testiculaire est à peu près normal ; mais au voisinage immédiat des granulations, il est très-altéré.

La plupart des tubes séminifères sont aplatis, comme si la granulation tuberculeuse les avait refoulés en se développant. Leur lumière n'existe plus ; elle est comblée par un épithélium atrophié, chargé de granulations et de gouttelettes graisseuses, dont on distingue mal les noyaux et les contours des cellules. Leurs parois sont épaissies et infiltrées d'éléments cellulaires.

Le tissu intercanaliculaire est bourré de petites cellules rondes, pressées les unes contre les autres et généralement disposées en séries linéaires parallèles à la périphérie des tubercules. Entre ces séries, on trouve quelques faisceaux de substance conjonctive qui paraissent de nouvelle formation. Par suite de cette richesse en éléments cellulaires, les granulations paraissent entourées d'une zone rouge sur les préparations colorées au picrocarminate (3, *fig.* 3). Je désignerai cette zone sous le nom de *zone pérituberculeuse*.

[1] Le durcissement a été obtenu en plongeant successivement les pièces dans l'alcool, l'acide picrique, la gomme et l'alcool ; 24 heures dans chacun de ces réactifs. Les coupes ont été colorées au picrocarminate et montées dans de la glycérine picrocarminée afin de conserver la double coloration du picrocarminate. Pour la même raison, les coupes qui ont été conservées dans le baume de Canada ont été déshydratées, non pas avec de l'alcool ordinaire, qui aurait enlevé l'acide picrique et la coloration jaune, mais avec de l'acool picriqué (1/3000). Je ne saurais trop recommander ces deux procédés de coloration, qui donnent d'excellentes préparations.

Ces lésions, évidemment déterminées par la présence des granulations, sont, comme on le voit, des lésions de compression et des lésions d'irritation surtout.

Granulations (B, *fig.* 3). Les granulations sont en général à peu près circulaires ; leur circonférence cependant n'est pas formée par une ligne régulièrement courbe, elle présente une série de festons dont la convexité est dirigée en dehors.

Quand les coupes passent bien par le centre des granulations, on y distingue deux parties : une extérieure rose jaunâtre que je désignerai sous le nom de *zone périphérique* (4, *fig.* 3; A, *fig.* 4); une centrale jaune opaque que j'appellerai *centre dégénéré* (5, *fig.* 3; B, *fig.* 4). Ces deux parties sont séparées par une ligne festonnée, mais les festons sont disposés en sens inverse de ceux de la circonférence de la granulation, ils regardent en dedans. Il en résulte que le centre dégénéré du tubercule a la forme d'une étoile assez irrégulière.

1° *La zone périphérique*, vue dans son ensemble et à un faible grossissement, paraît constituée par une série de cercles clairs (1, *fig.* 4) entourant des masses plus foncées (2, *fig.* 6), placés les uns à côté des autres et formant par leur réunion une sorte de couronne autour du centre de la granulation. Les contours festonnés de la zone périphérique sont dus aux saillies de ces cercles. Leur nombre est de 12 à 15 par granulation. Ils forment habituellement une seule rangée, parfois cependant on en rencontre deux dans l'épaisseur de la zone. Leur forme n'est pas toujours régulièrement circulaire, ils sont souvent allongés dans le sens des rayons de la granulation. Leurs dimensions sont variables, les plus petits ont le diamètre des tubes séminifères, les plus gros sont de 2 à 5 fois plus larges.

Ces cercles clairs sont constitués par du tissu conjonctif fasciculé plus ou moins riche en éléments cellulaires (1, *fig.* 5). Les faisceaux qui forment les limites extérieures de la zone sont généralement moins riches en cellules et beaucoup plus nets ; ils sont là en rapport avec la zone rouge périturberculeuse dont ils ne diffèrent à vrai dire que par leur moins grande abondance en petites cellules rondes.

Entre les cercles conjonctifs, est un tissu conjonctif moins nettement fasciculé, plus riche en cellules rondes, plus embryonnaire en un mot (1, *fig* 5). Il se continue en dehors avec la

zone périturberculeuse; en dedans avec les prolongements du centre. Il présente un certain nombre de vaisseaux capillaires qui sont, comme les faisceaux conjonctifs, généralement dirigés dans le sens des rayons de la granulation.

Le contenu des cercles conjonctifs n'est pas toujours le même. Quelques-uns, et ce sont les plus petits et généralement les plus nets, sont complétement remplis de cellules chargées de granulations et de gouttelettes graisseuses dont on distingue mal les contours et les noyaux. Ces cellules dégénérées ressemblent complétement à celles qui se trouvent dans les tubes séminifères de la zone rouge périturberculeuse. En effet, sur des préparations un peu épaisses, ou en examinant plusieurs coupes successives, on peut voir de ces petits cercles conjonctifs et leur amas épithélial se continuer avec l'un des tubes de cette zone rouge. Ces cercles étaient donc bien des tubes séminifères altérés.

D'autres cercles conjonctifs, ne différant des précédents que par leur plus grand diamètre, contiennent, en outre, de petites cellules rondes (3, *fig.* 5), et des cellules dites épithélioïdes (4, *fig.* 5) à cause de leur analogie avec les cellules épithéliales. La ressemblance qui existe entre ces cercles et les précédents, la présence d'un amas épithélial (5, *fig.* 5) semblable à celui des tubes séminifères, nous portent à penser que ces cercles sont aussi des tubes séminifères très-altérés.

Enfin, dans le plus grand nombre des cercles conjonctifs il n'existe plus d'amas épithéliaux semblables à ceux des tubes séminifères, mais seulement de petites cellules rondes et des cellules épithélioïdes. Or, il est impossible, quand on a suivi pas à pas ces diverses lésions, de ne pas voir dans cette dernière un degré d'altération plus avancé et de ne pas encore considérer ces cercles conjonctifs comme des tubes séminifères plus altérés que les précédents.

D'après cette manière de voir, la zone périphérique résulterait de l'accolement d'un certain nombre de tubes séminifères altérés. Cela concorde du reste avec les résultats des dissociations qui nous ont montré ces granulations restant toujours adhérentes à un certain nombre de tubes séminifères. Ces tubes adhérents seraient les mêmes que ceux dont nous voyons les coupes dans la zone périphérique sous forme de cercles

conjonctifs. Il y aurait ainsi autant de tubes ayant participé à la constitution de la zone périphérique qu'il y a de cercles conjonctifs dans cette zone, c'est-à-dire de douze à quinze environ.

Ces tubes se seraient accolés les uns aux autres par suite d'un travail se passant dans le tissu séro-conjonctif intercanaliculaire, comparable à celui qui produit les adhérences pleurales ou intestinales. Le tissu conjonctif qui sépare les cercles conjonctifs de la zone périphérique serait le résultat de ce travail.

Les parois de ces tubes s'infiltreraient d'éléments jeunes et perdraient leur aspect spécial pour se transformer en tissu conjontif fasciculé et se confondre avec les tissus voisins; ce serait là l'origine des cercles conjonctifs qui se confondent d'une part avec la zone rouge pérituberculeuse, d'autre part avec le tissu conjonctif qui les sépare les uns des autres.

Quant aux modifications qui se passent à l'intérieur de ces tubes, l'étude des cellules épithélioïdes et des cellules rondes qui nous reste à faire va nous en rendre compte.

Les petites cellules rondes se trouvent ordinairement le long des parois, et sont souvent réunies en certain nombre sur un point plus ou moins limité. Les plus voisines des parois sont pauvres en protoplasma et peu distinctes les unes des autres. Comme, en ces points, le tissu conjonctif des parois est en général plus riche en cellules semblables, on peut regarder ces amas de petites cellules comme de véritables bourgeonnements des parois conjonctives proéminant dans l'intérieur des cavités. Les cellules les plus éloignées des parois sont, au contraire, plus riches en protoplasma; elles prennent une forme polyédrique et ressemblent de plus en plus aux cellules épithélioïdes; les seules différences, en dehors des dimensions, sont peut-être une coloration plus vive de leurs noyaux après l'action du picrocarminate et un état plus granuleux de leur protoplasma.

Les cellules épithélioïdes sont les plus abondantes, elles remplissent à elles seules tout ou presque tout le cercle conjonctif. Elles sont pour la plupart très-grandes; leur forme est très-variée: les plus petites ressemblent en tous points, comme il vient d'être dit, aux plus grandes des petites cel-

lules pariétales, aussi ne peut-on s'empêcher d'admettre qu'elles soient un degré plus avancé de développement. Les plus grandes ont les unes quelque analogie avec les cellules plates, tandis que les autres ne sauraient être distinguées des cellules épithéliales qui composent les amas que nous avons décrits précédemment dans l'intérieur de certains espaces intratubulaires. Mais entre ces types extrêmes il existe tous les intermédiaires, et on peut passer par une série de transitions insensibles de la cellule embryonnaire pariétale à la cellule intratubulaire la plus développée comme forme; et regarder ces différentes cellules comme provenant toutes des parois conjonctives, et tendant à reproduire dans leur dévelopement consécutif les formes cellulaires qui existent normalement dans cette région.

En résumé, le travail pathologique qui se passerait dans l'intérieur des tubes séminifères qui composent la zone périphérique serait un travail de prolifération cellulaire; ce serait à lui que serait due très-probablement l'augmentation de volume des tubes séminifères dont le diamètre peut avoir doublé et même quintuplé.

Les prétendues cellules géantes des Allemands « *Riesenzellen* » se rencontrent toujours dans les portions les plus internes de cette zone périphérique, tout à fait au voisinage du centre dégénéré (3, *fig.* 4). Elles sont toujours situées dans le tissu conjonctif de cette zone et généralement allongées dans le sens des rayons de la granulation. On en trouve souvent plusieurs sur une même coupe; vues toutes ensembles, elles sont placées autour du centre comme les sentinelles autour d'un camp. C'est là du reste une disposition qui se rencontre dans beaucoup de productions pathologiques qui se caséifient spontanément.

2° *Le centre dégénéré* de la granulation tuberculeuse a, comme il a déjà été dit, généralement la forme d'une étoile; les branches de l'étoile se continuent toujours avec le tissu conjonctif qui sépare les cercles conjonctifs de la zone périphérique.

Ce centre est granulo-graisseux; sur les bords, au niveau de ses prolongements surtout, on distingue un certain nombre de petites cellules rondes qui ne sont pas encore dégénérées, et quelques faisceaux de substance conjonctive qui ont résisté.

Au milieu du centre, et j'insiste tout particulièrement sur ce détail, on voit une, quelquefois deux figures circulaires ou ellipsoïdes (5, *fig.* 4). La partie du centre granulo-graisseux inscrite dans la figure est d'un granulé différent, et, sur les préparations colorées au picrocarminate, d'un jaune moins foncé que la partie située au dehors.

Les figures circulaires ou ovoïdes sont formées par plusieurs petites lignes parallèles les unes aux autres et très-rapprochées, de sorte que leur ensemble n'a qu'une faible épaisseur. Elles se distinguent des tissus granulo-graisseux qui les entourent et les infiltrent, par leur transparence et leur réfringence plus grandes. Elles se retrouvent dans toute l'épaisseur de la coupe quand on fait varier le foyer de l'objectif; elles se retrouvent encore, sauf de légers changements de situation et de forme, sur plusieurs préparations provenant de coupes successives d'une même pièce. Ces figures circulaires ou ovoïdes correspondent donc à des coupes de tubes qui seraient compris dans le centre granulo-graisseux de la granulation tuberculeuse.

De plus, sur plusieurs des granulations qui présentent deux figures circulaires ou ovoïdes dans leur centre granulo-graisseux et qu'on étudie en faisant varier le foyer de l'objectif ou en passant en revue plusieurs coupes successives, on peut voir les deux figures se rapprocher en s'allongeant l'une vers l'autre et finir par se confondre en une seule figure ellipsoïde ; ce qui indique manifestement qu'il y avait là soit deux branches d'un même tube, soit un tube recourbé sur lui-même[1].

Que sont ces tubes?— Ce ne sont évidemment pas des coupes de vaisseaux; il n'en existe pas de cette dimension dans cette région et ceux qui s'y trouvent ont relativement des parois plus épaisses; de plus, s'ils dégénéraient, leurs parois présenteraient une structure tout autre.

Des canalicules séminifères? Ils sont plus grands que les tubes du parenchyme testiculaire restés sains; plus petits que les cercles conjonctifs de la zone périphérique qui sont,

[1] On peut rencontrer des granulations où il existe un plus grand nombre de tubes dans leur centre dégénéré; mais ce sont là des formes différentes que nous étudierons plus loin.

nous l'avons démontré, des tubes altérés. Mais, si on les compare aux tubes séminifères qui portent les granulations primitives, on est frappé de leurs ressemblances: ce sont les mêmes limites dans les variations de leurs dimensions, c'est la même structure lamellaire, c'est la même infiltration granulo-graisseuse. Bien plus, le centre dégénéré des granulations que nous étudions ressemble complétement dans ses portions intra-tubulaires au contenu des tubes séminifères des granulations primitives ; tandis que dans ses parties extratubulaires il a même aspect que les portions dégénérées du néoplasme tuberculeux qui entoure ces granulations primitives. Ces ressemblances sont telles, qu'on ne peut s'empêcher d'admettre que le tube du centre granulo-graisseux est vraiment un tube séminifère ; et le centre granulo-graisseux tout entier, une granulation primitive complétement dégénérée.

Les seules différences qu'il soit possible de constater sont la dégénérescence complète et la forme étoilée du centre granulo-graisseux, au lieu de la dégénérescence incomplète et la forme circulaire de la granulation primitive. Or, ces différences s'expliquent facilement si l'on admet que les granulations dont nous nous occupons en ce moment, prises dans leur ensemble, centre et zone périphérique, dérivent de granulations primitives plus développées ; si l'on admet que, par suite de ce développement et de l'irritation qui en aurait été la conséquence, elles se sont mises à adhérer aux tubes séminifères voisins en meme temps qu'elles les font adhérer entre eux et déterminent dans leurs parois et dans leurs cavités les lésions précédemment décrites.

En effet, tant que la granulation primitive a été libre sur son tube, on comprend qu'elle ait eu une forme régulièrement circulaire comme toute granulation développée sur une séreuse ; mais du moment où elle est venue adhérer aux tubes qui l'entouraient et qui se dilataient, elle a dû se mouler dans l'espace étoilé qu'ils laissaient à sa disposition ; et c'est pourquoi nous voyons ses prolongements s'avancer dans la zone périphérique précisément au niveau des espaces conjonctifs intercanaliculaires. — De même, quand les granulations étaient libres d'adhérences, elles recevaient leur

nourriture par les espaces séro-lymphatiques, qui entouraient les tubes qui les portaient, aussi leurs éléments les plus superficiels devaient avoir conservé toute leur vitalité; mais étant devenues adhérentes elles n'ont pu recevoir leur nourriture que par l'intermédiaire des tubes voisins ; or, ceux-ci, étant soumis à un travail de prolifération considérable, ont dû ne leur en laisser passer que des quantités tout à fait insuffisantes : de là la dégénérescence granulo-graisseuse de la plus grande partie de la granulation.

Tout concourt donc à nous faire envisager cette forme de tubercule comme une granulation primitive enveloppée d'une zone de tubes qu'elle a enflammés ; à nous faire par conséquent distinguer en elle deux parties dépendant de processus bien différents : une partie centrale, produit direct du processus tuberculeux ; une périphérique, résultant de l'irritation causée par le produit tuberculeux sur les tissus voisins. C'est pourquoi je propose de désigner cette forme de granulation sous le nom de *granulation composée*, par opposition aux granulations élémentaires précédemment décrites, qui sont des granulations simples.

J'ai retrouvé ces mêmes granulations sur un testicule [1] envahi par la tuberculose depuis deux mois seulement. Elles étaient plus nombreuses, très-rapprochées les unes des autres. Le parenchyme testiculaire présentait partout les lésions qui dans la pièce précédente n'existaient qu'au voisinage immé-

[1] (Pièce nº 7 de la série A.) Nous devons ce testicule et l'observation clinique à l'obligeance de M. Peyrot.

Le patient était un jeune homme de 29 ans, ayant toutes les apparences d'une parfaite santé. Deux mois avant, il avait été pris subitement, sans cause connue, d'une épididymite suraiguë qui au lieu de se résoudre était devenue chronique et s'était rapidement compliquée de bosselures molles, adhérentes à la peau; M. le Dr Dolbeau avait pratiqué la castration.

L'épididyme présentait un certain nombre de foyers caséeux de différent volume, ramollis pour la plupart dans leurs parties centrales. Le parenchyme esticulaire était rouge, infiltré de granulations tuberculeuses confluentes à certains points. Les tubes ne se laissaient pas étirer, les granulations se dissociaient mal. Les examens microscopiques ont été faits sur des coupes préparées comme celles de la pièce précédente.

(M. Reclus, dans un mémoire encore inédit, décrit cette forme clinique de tuberculose testiculaire, encore peu connue, sous le nom d'*orchite tuberculeuse*, par opposition à la forme chronique et classique désignée sous le nom plus général de tubercules des testicules.)

diat des granulations ; il n'y avait donc pas dans ce cas de zone rouge pérituberculeuse, ou plutôt tout était zone rouge. Bref, ce testicule ne différait du précédent que par la réaction plus vive qu'un plus grand nombre de granulations avait déterminée dans le parenchyme testiculaire. Dans ces deux cas on peut assigner aux granulations le même âge, et affirmer que celles que nous venons de désigner sont bien des granulations *récentes* datant de deux mois environ.

III

La forme de granulation que je vais décrire maintenant a été trouvée dans un testicule[1] chez lequel les accidents remontaient à 8 mois ; c'était donc une forme bien plus ancienne que les deux précédentes (page 60).

L'examen a été fait sur des coupes microscopiques, préparées comme il a été dit plus haut.

Parenchyme testiculaire. — A une certaine distance des granulations et de l'abcès caséeux, les tubes séminifères ont conservé leur lumière, leur épithélium est peu altéré, leurs parois sont seulement quelque peu hypertrophiées quoique leur diamètre soit plutôt diminué. On y distingue deux couches : une interne, sinueuse, réfringente et homogène, pauvre en cellules ; c'est la membrane propre du tube, épaissie et plissée, qui se trouve trop large pour l'espace qu'elle occupe. La couche externe est plus épaisse, lamelleuse, plus riche en cellules ; c'est la tunique externe du tube qui s'est hypertrophiée concentriquement.

[1] (Pièce n° 84 de ma collection particulière.) Le testicule et l'observation clinique m'ont été donnés par M. Reclus.

Il s'agit d'un homme de 27 ans qui avait été pris subitement, en pleine santé, sans cause connue, d'une épididymite aiguë. Cette épididymite ne s'était pas résolue, et un mois après il se formait un abcès qui s'ouvrit spontanément et auquel succéda une fistule. C'était donc encore un cas de tuberculose testiculaire aiguë ou d'orchite tuberculeuse, tout comme les précédents ; mais cette fois les lésions étaient plus nombreuses, l'opération ayant été faite huit mois après le début des accidents, par M. le Dr L. Labbé.

L'épididyme présentait des masses caséeuses, les unes crues, les autres ramollies ; dans le testicule, on voyait un large abcès caséeux et un certain nombre de granulations tuberculeuses.

Le tissu intertubulaire est à peu près normal ; mais, en se rapprochant des granulations, on y voit des amas de petites cellules rondes dont la forme est très-irrégulière, le volume variable, le centre jamais dégénéré, quel que soit leur volume ; ils écartent les tubes entre lesquels ils s'infiltrent sans les altérer. Ce ne sont pas des granulations tuberculeuses au début, mais de simples points d'irritation.

Au voisinage immédiat des granulations, les tubes séminifères sont peu nombreux ; ceux qui s'y trouvent sont aplatis, atrophiés, leur lumière a disparu, ils sont remplis par un amas épithélial atrophié et dégénéré. La membrane propre est épaissie et repliée sur elle-même ; la gaîne externe se confond avec le tissu intertubulaire qui a pris un développement considérable et prédomine en cette région. Ce tissu intertubulaire est un tissu conjonctif riche en éléments cellulaires à des degrés divers de développement, et dont les faisceaux sont disposés parallèlement à la surface de la granulation. Il en résulte que la granulation tuberculeuse est comme entourée par une coque fibreuse.

Si l'on veut bien comparer ces lésions à celles que nous avons trouvées sur la première de nos pièces, on voit que de part et d'autre ce sont des lésions d'irritation ; les différences ne portent que sur leur degré d'ancienneté. La coque fibreuse, par exemple, qui entoure nos granulations actuelles, n'est-elle pas l'analogue de cette zone rouge pérituberculeuse qui entoure les granulations précédentes ? Dans la zone rouge les éléments embryonnaires prédominent, le tissu était embryonnaire ; dans la coque fibreuse les faisceaux conjonctifs l'emportent, le tissu est devenu adulte.

Granulations.—Les granulations ont un contour assez régulièrement circulaire ; elles présentent, comme les précédentes, une zone périphérique et un centre étoilé granulo-graisseux.

1° La *zone périphérique* est uniquement constituée par du tissu conjonctif plus ou moins fibreux ; elle ne présente pas, comme celle des granulations composées récentes, des amas épithéliaux ou épithélioïdes. Mais on y voit certains faisceaux plus réfringents, moins riches en cellules, plus fibreux, décrivant des cercles tout à fait comparables à ceux que nous trouvions dans nos granulations récentes, et que, pour

cette raison, on peut regarder comme des débris de tubes séminifères altérés. Dans l'intérieur de ces cercles fibreux, à la place des amas épithélioïdes, il existe un tissu conjonctif plus riche en cellules et dont les faisceaux sont disposés en différents sens. Il dérive probablement de ces petits amas de cellules rondes que nous avons trouvés dans l'intérieur des cercles conjonctifs des granulations composées récentes, qui semblaient être un véritable bourgeonnement des cercles conjonctifs ; ces amas se seraient développés peu à peu, refoulant et atrophiant les cellules épithéliales ou épithélioïdes, puis auraient fini par remplir complétement le cercle fibreux tout en se transformant en tissu conjonctif adulte.

Sur certaines granulations, la zone périphérique est uniquement formée par une série de cercles semblables placés les uns à côté des autres tout autour du centre, et sans aucun doute elle est une simple transformation fibreuse de la zone périphérique des granulations récentes. Mais sur d'autres, le tissu conjonctif qui réunit ces cercles fibreux ainsi que celui qui les remplit étant devenus aussi fibreux qu'eux, il devient impossible de distinguer les unes des autres ces différentes parties ; et si l'on n'avait pas suivi pas à pas toutes ces transformations successives, on ne pourrait se douter que de telles zones périphériques proviennent de tubes séminifères transformés en cordons fibreux et confondus les uns avec les autres.

2° Le *centre* des granulations ne diffère généralement pas de celui des granulations précédentes; c'est le même aspec granulo-graisseux, les mêmes prolongements étoilés, et toujours, en son milieu, la coupe du tube séminifère siége de la granulation primitive.

Dans cette forme de granulation que nous venons d'étudier comme dans la précédente, une partie seulement de la masse tuberculeuse est constituée par le néoplasme tuberculeux, le reste provient de l'action irritante qu'a déterminée le néoplasme sur les tubes qui l'entouraient ; l'une et l'autre sont donc des granulations composées. Les différences ne portent que sur le degré d'ancienneté des lésions : les granulations précédentes étant plus récentes, celles-ci plus anciennes ; aussi, pour les distinguer, les désignerai-je sous le

nom de granulations composées *anciennes* ou *fibreuses* en raison de la prédominance de ce tissu.

Un autre testicule[1] trouvé par M. Reclus dans une autopsie, et sur lequel il n'a malheureusement pu se procurer de renseignements cliniques, présentait des lésions tuberculeuses certainement plus anciennes que les précédentes et si nettes que je crois utile de les décrire rapidement.

Les tubes séminifères ne se laissaient ni étirer ni dissocier; le parenchyme testiculaire était dense, très-résistant, et les granulations y adhéraient intimement. Des préparations microscopiques sont faites par les mêmes procédés que celles des pièces précédentes.

Parenchyme testiculaire. — Les tubes séminifères sont beaucoup plus petits qu'à l'état normal, la substance intertubulaire est au contraire plus développée.

Les tubes ont perdu, pour la plupart, leur lumière ; ils sont complétement remplis par un amas épithélial granulo-graisseux (4, *fig.* 7, *pl.* IV). Leurs parois sont très-épaisses, elles présentent également deux couches très-distinctes : 1° une intérieure (3, *fig.* 7), formée par la membrane propre épaissie et très-plissée ; sur quelques tubes les plis sont si nombreux et si rapprochés qu'ils se touchent, se confondent presque, et font paraître la membrane propre plus épaisse qu'elle n'est en réalité ; c'est l'exagération de ce que nous avons vu plus haut ; — 2° la couche extérieure (2, *fig.* 7) est constituée par la gaîne externe du tube considérablement hypertrophiée, qui étreint de plus en plus la membrane propre et l'épithélium au fur et à mesure qu'elle se développe.

Le tissu conjonctif qui se trouve entre les tubes séminifères

[1] (Pièce n° 75 de la série A.) C'était un testicule gauche dans l'épididyme duquel on voyait un assez grand nombre de masses caséeuses; quelques-unes étaient ramollies à leur centre, mais toutes étaient entourées d'une coque fibreuse qui les enkystait; fait qui à lui seul indique des lésions anciennes. Le testicule présentait, au niveau du corps d'Highmore, un dépôt tuberculeux abondant; ce dépôt pénétrait dans la substance testiculaire sous forme de traînées s'irradiant dans la direction de l'albuginée. Ces traînées s'arrêtaient à des distances variables mais généralement peu considérables. Au delà, on ne trouvait plus dans le parenchyme testiculaire que des granulations isolées, disposées en séries linéaires sur les prolongements des traînées tuberculeuses ; ce sont ces granulations que je vais décrire.

ainsi altérés est formé de faisceaux plus ou moins nettement fibrillaires qui s'entre-croisent en tout sens (1, *fig.* 7). Les éléments cellulaires y sont abondants et beaucoup d'entre eux à des états de développement peu avancés. Les capillaires y sont assez nombreux. C'est donc en somme du tissu conjonctif encore jeune se développant dans le sens du tissu fibreux.

La continuité de tissu qui existe entre le stroma testiculaire et le tissu fibreux intercanaliculaire, l'adhérence de ce dernier à la gaîne externe du tube, l'union de cette gaîne avec la membrane propre, nous expliquent pourquoi les tubes séminifères dans ce testicule ne pouvaient se laisser ni étirer ni dissocier.

Au voisinage immédiat des tubercules, le tissu intertubulaire est souvent un peu plus riche en éléments jeunes, ce qui fait paraître alors la granulation comme entourée d'une zone rouge. La gaîne externe des tubes est plus hypertrophiée, son tissu plus dense et plus réfringent ; la membrane propre plus plissée, plus épaisse, moins pauvre en éléments cellulaires ; la cavité du tube plus étroite ; l'épithélium plus atrophié. Il est même des tubes dont tout l'épithélium a disparu ; sur quelques-uns d'entre eux on distingue encore les traces de la cavité et les plis de la membrane propre complétement revenue sur elle-même (B, *fig.* 7); mais sur d'autres on ne voit plus qu'une masse réfringente semi-transparente (3, *fig.* 6). A la périphérie de cette masse on retrouve la gaîne lamelleuse qui, en dehors, est en rapport avec le tissu intercanaliculaire, mais qui, en dedans, se continue avec un tissu fibreux central dont les faisceaux réfringents, peu distincts, s'enroulent et s'entre-croisent en divers sens; c'est très-vraisemblablement la membrane propre tout à fait transformée. Bref, le tube testiculaire est devenu un simple cordon fibreux.

Ces cordons fibreux ne s'observent pas seulement à la périphérie des granulations, on en rencontre même à une certaine distance ; la transformation fibreuse que déterminent les granulations peut donc s'étendre sur les tubes dans une certaine longueur.

Granulations. — Les granulations sont généralement plus petites que celles des pièces précédentes. Leur circonférence est très-nettement festonnée.

1° Dans la *zone périphérique* on distingue les coupes d'un certain nombre de tubes séminifères plus ou moins altérés, mais parfaitement reconnaissables. Quelques-uns ont encore un contenu épithélial granulo-graisseux (4, *fig.* 6); d'autres, et c'est le plus grand nombre, sont complétement oblitérés ; tous sont très-rapprochés les uns des autres, par suite du peu de développement du tissu intercanaliculaire ; souvent même ils se confondent au niveau de leur point de contact (5, *fig.* 6). A côté d'eux, on trouve des masses fibreuses à contours festonnés, à structure tout à fait semblable à celle des tubes oblitérés, et qui proviennent évidemment d'une agglomération de tubes devenus fibreux et soudés ensemble. Entre les tubes et les masses fibreuses, est un tissu fibreux peu abondant.

En résumé, cette zone périphérique serait constituée par une couronne de tubes séminifères plus ou moins atrophiés et fibreux, plus ou moins adhérents les uns aux autres. Elle ne diffère du parenchyme testiculaire qui l'entoure que par le plus grand nombre de tubes complétement transformés en cordons fibreux, par la moins grande abondance du tissu fibreux intertubulaire et par sa pauvreté en éléments cellulaires. Aussi, sur les coupes, la zone périphérique se détache-t-elle vivement sur le parenchyme par sa plus grande réfringence.

2° Le *centre dégénéré* a la même forme, les mêmes rapports que ceux des granulations précédentes, mais il n'est pas toujours complétement granulo-graisseux ; sur un assez grand nombre de granulations tuberculeuses, les granulations graisseuses sont remplacées en totalité ou en partie par de petits blocs d'une substance réfringente qui est probablement un dérivé quelconque de la graisse.

Le tube central (7, *fig.* 6) a un diamètre bien supérieur à celui des tubes séminifères les plus gros qu'il soit possible de trouver dans cette pièce, si bien qu'il semble inadmissible au premier abord que ce puisse être le même élément. Mais cette différence s'explique si on se rappelle que les tubes séminifères sont ici tous plus ou moins atrophiés ; tandis que le tube central est, comme tous ceux des granulations composées, un tube dilaté que la dégénération a surpris et fixé dans cet état.

Sur chacun des deux testicules dont je viens de parler, j'ai trouvé des granulations dont le centre était différent. Sur les unes, la partie du centre dégénéré qui est en dehors du tube séminifère central avait complétement disparu, et était remplacée par du tissu fibreux ; sur d'autres on ne distinguait plus le tube central, mais seulement quelques blocs de tissus dégénérés disséminés au milieu d'un tissu fibreux.

A quoi tient cette nouvelle disposition ? — Deux explications sont possibles : on peut dire que, les coupes ne passant pas par le centre de la granulation, les parties dégénérées se sont trouvées comprises en dehors des coupes ; on peut dire encore que le centre dégénéré s'est plus ou moins résorbé, que les granulations dont nous parlons sont une forme de développement plus avancée que la forme précédente, qu'elles sont devenues complétement fibreuses tandis que les précédentes n'avaient de fibreux que leur zone périphérique.

Je penche vers cette dernière opinion parce que, sur un testicule [1] chez lequel la tuberculose était de date plus ancienne, il m'a semblé qu'il existait un plus grand nombre de granulations purement fibreuses. Cependant je ne saurais rien affirmer, n'ayant pas eu à ma disposition une assez grande quantité de pièces suffisamment démonstratives.

IV

A côté des granulations composées que nous venons d'étudier et sur les mêmes testicules, il en existait d'autres, plus volumineuses il est vrai, mais qui par tous leurs autres caractères macroscopiques leur ressemblaient complétement, et paraissaient être comme elles des granulations isolées. L'examen microscopique prouve qu'il n'en est rien.

1° Les unes se présentaient sous la forme de masses arron-

[1] (Pièce n° 85 de ma collection particulière.) Ce testicule provient d'un homme de 27 ans, robuste, de bonne santé, ne présentant aucun signe de tuberculose pulmonaire, à qui M. Labbé fit la castration. Il avait reçu *un an* auparavant un coup violent sur la bourse droite, il s'en était suivi une orchite suraiguë qui ne s'était pas résolue. Quatre mois après, un, puis deux abcès se formaient, s'ouvraient et restaient fistuleux.

L'épididyme présentait des foyers caséeux en voie de cicatrisation ; le testicule, un abcès caséeux enkysté par une coque fibreuse, et un certain nombre de granulations transparentes disséminées çà et là

dies ou ellipsoïdes, à circonférence largement et profondément festonnée et offrant dans leur intérieur un certain nombre de centres caséeux étoilés. Entre les centres caséeux le tissu ressemblait de point en point à celui qui compose la zone périphérique des granulations isolées : fibreux et à masses épithéliales ou épithélioïdes dans les pièces à granulations récentes ; purement fibreux sur les testicules à granulations fibreuses. Dans chacun des centres dégénérés, on distinguait en général la coupe d'un tube séminifère.

Ces tubercules n'étaient donc pas des granulations isolées ; ils étaient constitués évidemment par un certain nombre de granulations composées, placées les unes à côté des autres, et confondues par leurs bords. Ce qui le prouve bien, du reste, c'est que parfois on voyait, à la périphérie de ces masses tuberculeuses, une granulation presque complétement détachée, n'adhérant plus à la masse que par un point de sa circonférence.

On peut désigner ces tubercules sous le nom de granulations *confluentes ;* peut-être serait-il préférable d'employer l'épithète de *conglomérées*, parce que le mot de confluentes semble impliquer une idée de grand nombre, et que ces tubercules peuvent se rencontrer sur des testicules où les granulations tuberculeuses sont très-peu abondantes. Enfin les qualificatifs de récentes ou de fibreuses appliqués déjà aux formes précédentes de granulations serviraient à indiquer leur degré d'ancienneté. Nous aurions donc ainsi des granulations conglomérées *récentes* et d'autres *fibreuses* [1].

2° J'ai trouvé sur un testicule [2] affecté d'orchite caséeuse une autre variété de granulations qui me paraît devoir être

[1] Notre deuxième testicule, celui de MM. Peyrot et Dolbeau, présentait un assez grand nombre de granulations conglomérées récentes; et celui trouvé par M. Reclus dans une autopsie, notre quatrième pièce, quelques granulations conglomérées fibreuses.

[2] (Pièce n° 83 de ma collection.) Ce testicule a été trouvé par M. Reclus, à l'École pratique, sur un tuberculeux. Les renseignements cliniques manquent complétement. L'épididyme volumineux ne formait plus qu'une masse caséeuse homogène, présentant une petite caverne à la tête et une autre à la queue. Cette caséification avait envahi le corps d'Highmore et se prolongeait dans le testicule sous forme de traînées et de granulations isolées. L'autre testicule était presque complétement envahi, ainsi que la prostate et les vésicules séminales.

rangée dans cette catégorie de granulations conglomérées.

Le parenchyme de ce testicule était sclérosé : les tubes étaient atrophiés et irréguliers ; leur lumière était comblée par un amas épithélial granulo-graisseux. Leur tunique propre plissée, revenue sur elle-même, était entourée d'une gaîne externe épaisse. Enfin entre les tubes il existait un tissu conjonctif fasciculé riche en petites cellules rondes.

Les granulations étaient allongées, volumineuses ; leur pourtour déchiqueté ne présentait plus ces festons réguliers qui se voyaient sur les précédentes.

Dans leur portion périphérique (2, *fig.* 8), elles étaient constituées par de petites cellules rondes pressées les unes contre les autres, au milieu desquelles on ne distinguait que quelques rares faisceaux conjonctifs, quelques vaisseaux et un petit nombre de tubes séminifères très-altérés et presque complétement atrophiés (3, *fig.* 8). Ce tissu envoyait dans le parenchyme testiculaire voisin, entre les tubes, des prolongements irréguliers qui donnaient cet aspect déchiqueté au pourtour de la granulation. Il se continuait là avec le tissu conjonctif intertubulaire dont il ne différait que par la richesse en éléments cellulaires et la pauvreté en substance conjonctive ; mais le passage de l'un à l'autre se faisait brusquement, aussi les contours, tout en étant très-irréguliers, étaient-ils cependant très-nets.

En dedans et à une faible distance de la périphérie, les éléments cellulaires subissaient peu à peu la dégénérescence granulo-graisseuse. Il était remarquable de voir en ces points un certain nombre de « *Riesenzellen* » (4, *fig.* 8). Un peu plus loin la dégénérescence était complète ; de telle sorte que le centre et la plus grande partie de ces granulations étaient tout à fait caséeux (5, *fig.* 8).

Mais dans ce centre caséeux, et c'est là le fait intéressant, on distinguait un certain nombre de figures circulaires ou ellipsoïdes (6, *fig.* 8), identiques à celles que nous avions trouvées dans le centre dégénéré des granulations composées, et qui sont évidemment les coupes perpendiculaires ou obliques de tubes séminifères dilatés et dégénérés. Leur multiplicité, leur écartement les unes des autres, nous empêchent d'admettre, comme pour les granulations composées, qu'elles cor-

respondent à un seul tube séminifère sectionné en différents points de son parcours ; elles nous indiquent au contraire qu'il y a là plusieurs tubes séminifères qui ont été pris simultanément par le processus tuberculeux.

Que s'est-il donc passé ? — On ne peut supposer que ces tubercules résultent de granulations composées confluentes, dont les parties situées entre les centres caséeux (c'est-à-dire les zones périphériques) seraient dégénérées ; nulle part, en effet, on ne trouve de débris de ces zones périphériques, même dans les parties voisines de la périphérie du tubercule, lesquelles sont encore vivantes ; et nous avons vu que les parties caséeuses provenaient d'un tissu semblable à celui qui constitue la périphérie de ces tubercules, et qui a subi progressivement la dégénérescence granulo-graisseuse. — Mais comme ce tissu est tout à fait semblable dans ses parties non dégénérées à celui qui compose les granulations tuberculeuses à leur début, nous sommes conduits à supposer que nous avons ici un exemple de granulations tuberculeuses développées, non plus sur un seul tube séminifère comme dans tous les tubercules que nous avons étudiés jusqu'ici, mais à la fois et en même temps sur un certain nombre de tubes séminifères voisins. Il y aurait donc eu là autant de granulations primitives qu'il y a de tubes séminifères compris dans la masse caséeuse; ces granulations primitives se seraient ensuite confondues en une seule masse pour former le tubercule que nous étudions.

Il existerait donc des tubercules formés par un certain nombre de granulations primitives confluentes; comme nous avons vu les précédents résulter de la confluence d'un certain nombre de granulations composées.

RÉSUMÉ.

Les tubercules du testicule peuvent se présenter sous les formes histologiques suivantes :

I. *Granulations primitives ou élémentaires.* — Ces tubercules peuvent être comparés aux granulations des séreuses. Ils sont constitués par une granulation tuberculeuse qui s'est

développée à la surface extérieure ou séreuse d'un tube séminifère, sans adhérer aux tubes séminifères voisins. Le tube séminifère qui la porte est complétement entouré par elle ; il est dilaté ; ses parois et son contenu épithélial, après avoir proliféré, ont subi la dégénérescence granulo-graisseuse.

Ces tubercules ont été trouvés sur des testicules où les lésions ne dataient certainement pas de plus de deux mois.

II. *Granulations composées.* — Ces tubercules sont constitués par une granulation primitive qui, en se développant, a atteint les tubes séminifères voisins, qu'elle a altérés et dont elle s'est formé une coque. Aussi voit-on sur les coupes de ces tubercules : au centre, le tube primitivement atteint entouré de sa granulation tuberculeuse, l'un et l'autre plus ou moins dégénérés ; à la périphérie une couronne de tubes altérés par le voisinage de la granulation.

Il existe deux variétés de ces granulations composées :

Dans la première, les tubes qui composent la zone périphérique ont un contenu épithélial ou épithélioïde bien distinct des parois. Dans la seconde, ces tubes sont complétement transformés en cordons fibreux.

La première a été trouvée sur des testicules malades depuis deux mois environ ; c'étaient donc des granulations composées *récentes.* — La seconde a été observée sur des testicules où la tuberculose remontait à huit ou douze mois ; je les ai désignées sous le nom de granulations composées *fibreuses.*

III. *Granulations conglomérées.* — Ces tubercules résultent de la confluence d'un certain nombre des granulations précédentes.

Chez les uns, les granulations constituantes sont des granulations primitives. Leurs coupes présentent un centre caséeux unique, au milieu duquel on trouve les coupes des tubes séminifères sur lesquels se sont développées les granulations primitives.

Les autres sont formés par des granulations composées, soit récentes soit fibreuses. On voit sur leurs coupes un certain nombre de masses caséeuses étoilées semblables aux centres dégénérés des granulations composées ; et entre ces masses, un tissu fibreux et à masses épithélioïdes si les granu-

lations constituantes sont récentes, un tissu purement fibreux si ces granulations sont plus anciennes et fibreuses.

On peut grouper en tableau ces différentes formes histologiques de tubercules du testicule :

Tubercules constitués par des granulations.	Isolées.....	Élémentaires ou primitives.	
		Composées	Récentes.
			Fibreuses.
	Conglomérées.....	Les granulations constituantes sont :	Élémentaires.
			Composées récentes.
			Composées fibreuses

Ces différentes formes correspondent évidemment à des périodes différentes de développement et probablement aussi à des modes divers dans l'apparition du processus tuberculeux.

Un seul tube séminifère est-il atteint ? nous avons tout d'abord la granulation primitive, qui en se développant se transformera en granulation composée récente et plus tard en granulation composée fibreuse.

Si plusieurs tubes séminifères sont atteints et s'ils se trouvent à des distances suffisantes les uns des autres pour qu'en se développant ils ne puissent se confondre, nous aurons autant de granulations isolées qu'il y aura de tubes atteints.

Mais si les tubes séminifères, siége des granulations primitives, sont réunis en petit groupe et s'ils sont assez rapprochés les uns des autres, il pourra se faire que, dans leur transformation en granulations composées, les zones périphériques viennent à se confondre les unes avec les autres ; nous aurons alors des tubercules formés de granulations composées conglomérées ou confluentes.

Enfin, si les tubes séminifères affectés de tuberculose sont contigus les uns aux autres, les granulations se confondront étant encore à l'état de granulations primitives et dégénéreront ensuite ; elles formeront alors ces tubercules à centre caséeux unique dans lesquels on voit les coupes d'un certain nombre de tubes séminifères.

D'après cette manière de voir, le point de départ des différentes formes de tubercules que j'ai décrites serait toujours la surface extérieure ou séreuse des tubes séminifères ; les différences résulteraient du plus ou moins grand nombre et

du rapprochement des tubes affectes, du plus ou moins d'intensité et d'ancienneté des lésions de voisinage.

Il est possible qu'il existe encore d'autres formes de tuberculose testiculaire et d'autres modes de développement ; il m'est arrivé, par exemple, de trouver dans un testicule tuberculeux, sur un lymphatique voisin du corps d'Highmore, deux petits nodules faisant saillie dans la lumière du vaisseau, qui m'ont paru être des tubercules au début, l'un d'eux contenait une « Riesenzelle ». Mais ce sont là des faits qui m'ont paru relativement rares par rapport à ceux que j'ai observés et qui, je crois, constituent la règle.

Ne faisant ici qu'un simple exposé de mes recherches personnelles et non point un travail complet sur la matière, on m'excusera de ne pas exposer et discuter toutes les opinions qui ont été émises jusqu'ici sur le siége et la structure des granulations tuberculeuses du testicule. Je me contenterai de préciser en quoi elles se rapprochent ou s'éloignent des résultats de mes recherches.

1° Pour moi, les tubercules siégent bien sur les tubes séminifères, ainsi que l'ont avancé Carswell, de Herff, Hearth [1], Curling et Andrew Clarck[2], Verneuil[3]; mais ce serait à leur surface extérieure qu'ils se développeraient et non pas dans leur intérieur, comme l'ont soutenu ces auteurs, ni dans leur tunique propre, comme Villemin [4] l'a admis. Les altérations du contenu et des parois des tubes seraient des altérations consécutives plutôt que des lésions directement tuberculeuses.

On trouve bien des tubercules dans le tissu conjonctif intertubulaire, mais ce serait à mon avis un simple fait d'extension, ils n'y naîtraient point comme l'ont soutenu Craigie, Demme [5], Virchow [6], Villemin [7].

[1] Carswell, de Herff, Hearth cités par Virchow, *Pathologie des tumeurs;* trad. Arrohnson, t. III, p. 132.

[2] Curling et Andrew Clarck. Curling, *Traité pratique des maladies du testicule;* trad. Gosselin et Peter, p. 369.

[3] Verneuil, *Bulletins de la Société anatomique,* 1853, p. 355.

[4] Villemin, *Du tubercule.....* Strasbourg, 1861, p. 27, pl. II. fig. 4 : et *Etudes sur la tuberculose,* Paris, 1868, p. 116-117.

[5] Craigie, Demme, cités par Virchow, *loc. cit.*, p. 132.

[6] Virchow, *loc. cit.*, p. 132.

[7] Villemin, *loc. cit.*

J'ai bien vu dans certains testicules tuberculeux des amas de petites cellules rondes siégeant sur le trajet des vaisseaux sanguins, mais ces amas m'ont paru n'être que des points d'irritation et non pas des granulations tuberculeuses à leur début, comme Nepveu dit l'avoir observé [1]. Je n'en ai rencontré que sur les vaisseaux lymphatiques.

Rindfleisch [2], invoquant d'une part les travaux de Ludwig et Tomsa sur le système lymphatique du testicule, d'autre part ceux de Klebs sur le développement des granulations tuberculeuses, est arrivé, tout en niant l'existence des granulations miliaires, à supposer que les processus tuberculeux siégeaient dans les vaisseaux lymphatiques. Thaon [3] a été plus explicite encore dans ses prévisions, qui se trouvent pleinement confirmées par les faits que j'ai eu la bonne fortune d'étudier.

2° Si le siége des granulations tuberculeuses du testicule a beaucoup préoccupé les anatomo-pathologistes plus ou moins entraînés par des idées théoriques, leur structure paraît avoir été quelque peu laissée de côté; aussi les particularités qu'elle présente ont-elles été méconnues pour la plupart ; les auteurs n'en décrivent que deux formes : la granulation miliaire et la granulation fibreuse ; la première a même été niée [4].

Les *granulations miliaires* correspondent probablement aux formes que j'ai décrites sous les noms de granulations primitives et de granulations composées récentes ; plutôt aux secondes qu'aux premières ; parce que les granulations primitives ne se trouvent que sur des testicules très-récemment

[1] Nepveu, *Contribution à l'étude des tumeurs du testicule*, th. doct. 1872, p. 48, et pl. II, fig. 23.

[2] Rindfleisch, *Traité d'histologie pathologique;* trad. Gross, p. 541.

[3] « Dans un testicule tuberculeux, nous avons constaté une fois un lymphatique considérable rempli d'éléments dégénérés. En outre, il est infiniment probable que c'est aux dépens des cellules épithéliales qui tapissent les espaces lymphatiques décrits par Ludwig, autour des conduits spermatiques, que naissent la plupart des granulations du testicule : c'est ainsi que nous nous sommes expliqué l'aspect qu'offrait une pièce curieuse présentée à la Société anatomique en 1872. Il s'agit d'un testicule plus gros qu'un œuf de poule, de couleur blanchâtre, composé d'une série de cordons, disposés dans le sens des tubes séminifères et dont quelques-uns avaient presque 1 millimètre de diamètre. » (Thaon, *Recherches sur l'anatomie pathologique de la tuberculose*, th. doct. 1873, p. 51.)

[4] Rindfleisch, *loc. cit.*, p. 542.

atteints de tuberculose, pièces qu'on a rarement l'occasion d'observer ; parce que les descriptions données par Kocher[1], Gaule et Tizzoni[2], se rapportent plutôt à la granulation composée récente. La description de Gaule et de Tizzoni est la plus complète ; ils distinguent trois zones : 1° une zone extérieure, composée de cellules rondes et de cellules fusiformes disposées concentriquement dans un réseau fibreux délicat. On reconnaît la zone pérituberculeuse de nos granulations composées récentes ; — 2° une zone moyenne, présentant de grosses cellules épithélioïdes irrégulières, des cellules rondes, et un réseau formant un réticulum vague. C'est évidemment notre zone périphérique ; — 3° une zone centrale formée par une lumière dans laquelle est placée une « Riesenzelle ». Ici nous différons : j'ai bien rencontré sur mes coupes des granulations ayant à leur centre une « Riesenzelle », et pas de tube dégénéré ; mais j'ai pensé que cet aspect était dû à ce que la coupe ne passait pas par le centre de la granulation, et laissait ainsi en dehors d'elle le tube séminifère primitivement atteint ; c'est ce que donnerait, par exemple, une coupe passant à travers la granulation représentée planche III, figure 4, suivant la ligne *xy*. Je me demande si Kocher, Gaule et Tizzoni n'ont pas pris une telle coupe comme modèle de leur description ; ils se trouveraient ainsi n'avoir décrit dans la granulation que la partie accessoire, celle qui ne dépend qu'indirectement du processus tuberculeux. En tous cas, ils ne paraissent pas s'être rendu compte du mode de formation des différentes parties constituantes de la tumeur tuberculeuse.

Les *granulations tuberculeuses fibreuses* des auteurs correspondent certainement à ma granulation composée fibreuse. Nepveu[3] les décrit très-nettement sous le nom de fibrômes atrophiques ; mais il ne signale pas la coupe du tube séminifère dans le centre caséeux. Kocher paraît au contraire l'avoir très-bien remarquée : il dit avoir vu au milieu du centre dégénéré « une lumière remplie d'une masse caséeuse » ; mais il ne paraît pas s'être rendu compte de sa signification.

[1] Kocher, art. TESTICULE, dans le *Manuel de chirurgie*, de Pitha et Bilroth.
[2] Gaule et Tizzoni, *Arch. Virchow*, 1875 ; vol. LXIII, p. 386.
[3] Nepveu, *loc. cit.*, Obs. VIII, p. 52 ; pl. II, fig. 22.

EXPLICATION DES FIGURES.

PLANCHES III ET IV.

Fig. 1 et 2. Granulations tuberculeuses primitives isolées, grossies 40 fois.

Fig. 1. Granulation développée sur une portion rectiligne d'un tube séminifère (obtenue par étirement).

Fig. 2. Granulation développée au niveau d'un coude d'un tube séminifère (obtenue par dissociation).

1. Néoplasme tuberculeux ou granulation proprement dite, entourant le tube séminifère.
2. Paroi du tube séminifère notablement dilaté.
3. Contenu épithélial proliféré et dégénéré du tube.

Fig. 3. Granulations tuberculeuses composées, récentes, vues à un grossissement de 20 diamètres.

A. Parenchyme testiculaire :

1. Tissu séro-conjonctif intertubulaire.
2. Canalicules séminifères ;
3. Zone pérituberculeuse, due à l'infiltration du tissu intertubulaire par de petites cellules rondes.

B. Granulation tuberculeuse.

4. Zone périphérique de la granulation, formée par les tubes séminifères qui entouraient la granulation primitive, lesquels se sont altérés consécutivement.
5. Centre caséeux formé par la granulation primitive qui s'est enkystée et a dégénéré; on y distingue la coupe du tube séminifère primitivement atteint.

Fig. 4. Une des granulations composées récentes, représentées figure 3, grossie 40 fois.

A. Zone périphérique de la granulation.

1. Cercles conjonctifs, provenant des parois des tubes séminifères qui ont enkysté la granulation primitive, se sont altérés et se sont soudés les uns aux autres.
2. Amas cellulaires remplissant les tubes séminifères ;
3. « Riesenzelle » des Allemands.

B. Centre caséeux de la granulation.

4. Portion extratubulaire, provenant du néoplasme tuberculeux dégénéré.
5. Débris des parois du tube séminifère primitivement atteint.
6. Portion intratubulaire, provenant du contenu proliféré et dégénéré du tube.

X Y Ligne indiquant la direction d'une coupe dans laquelle une « Riesenzelle » se trouverait occuper le centre de la granulation tuberculeuse.

Fig. 5. Portion de la figure précédente (elle est marquée d'un *) vue à un grossissement de 200 diamètres, afin de montrer les altérations des tubes qui constituent la zone périphérique dans les granulations composées récentes.

A. Parenchyme testiculaire.

B. Zone pérituberculeuse.

C. Zone périphérique de la granulation.

1. Tissu conjonctif, riche en cellules, réunissant les cercles conjonctifs et provenant du tissu conjonctif intertubulaire.
2. Cercles conjonctifs, provenant des parois des tubes séminifères.
3. Amas de petites cellules rondes, nées sur la surface interne des tubes.
4. Cellules épithélioïdes remplissant l'intérieur des tubes séminifères altérés.
5. Amas épithélial dégénéré, débris du contenu épithélial des tubes.

Fig. 6. Granulation composée ancienne ou fibreuse, grossie 40 fois.

1. Tissu intertubulaire devenu fibreux, assez riche en éléments jeunes.
2. Tubes séminifères dont les parois sont hypertrophiées concentriquement et le contenu dégénéré et atrophié.
3. Tube séminifère transformé en cordon fibreux.
4. Tube séminifère de la zone périphérique non complétement oblitéré.
5. Masses fibreuses arrondies provenant de tubes séminifères réunis entre eux et transformés en cordons fibreux.
6. Portion extratubulaire de centre caséeux provenant du néoplasme tuberculeux.
7. Paroi du tube séminifère primitivement atteint.
8. Portion intratubulaire provenant du contenu dégénéré de ce tube.

Fig. 7. Portions de la figure précédente, vues à un grossissement de 200 diamètres, afin de montrer la transformation des tubes séminifères en cordons fibreux.

A. Tubes pris dans le parenchyme testiculaire au voisinage immédiat de la granulation.

1. Tissu conjonctif fibreux intertubulaire.
2. Gaîne externe des tubes séminifères hypertrophiée concentriquement.
3. Membrane propre épaissie, plissée et revenue sur elle-même.
4. Contenu épithélial atrophié et dégénéré.

B. Tube pris dans la zone périphérique de la granulation. Il est presque complétement transformé en cordons fibreux ; le contenu épithélial n'existe plus ; mais on reconnaît encore ses autres parties constituantes.

1, 2, 3, comme en A.

Fig. 8. Tubercule formé par des granulations primitives conglomérées.

1. Parenchyme testiculaire.
2. Périphérie du tubercule non dégénérée.
3. Tubes séminifères atrophiés, compris dans la partie périphérique du tubercule.
4. « Riesenzelle. »
5. Centre dégénéré du tubercule.
6. Coupes des tubes séminifères, siége des granulations primitives.

Fig. 9. Tube séminifère de rat imprégné d'argent grossi 100 fois. Les tubes

séminifères de rat sont plus gros que ceux de l'homme, mais la disposition de leur revêtement endothélial est très-analogue.

Toutes ces figures ont été dessinées à la chambre claire; les grossissements indiqués sont parfaitement exacts, de telle sorte que, si on veut savoir la dimension d'une partie quelconque, on n'a qu'à mesurer sur la figure et à diviser la longueur trouvée par le grossissement indiqué.

Rien n'est plus facile que de faire d'emblée et à la chambre claire un dessin d un grossissement voulu. On commence par mesurer micrométriquement la longueur d'une partie quelconque de la préparation à dessiner ; on multiplie cette longueur par le grossissement voulu, puis on marque sur le papier à dessin deux points distants l'un de l'autre de la longueur trouvée. Regardant alors le papier à dessin a l'aide de la chambre claire, on baisse ou on monte, soit le tube rentrant du microscope, soit le papier à dessin, jusqu'à ce que l'image de la partie mesurée se trouve exactement comprise entre les deux points ci-dessus. Le dessin fait dans cette position aura évidemment le grossissement voulu.

III

ANATOMIE MICROSCOPIQUE DE L'OVIDUCTE DE LA CISTUDE D'EUROPE,

par **F. LATASTE.**

(Planche V.)

J'ai pour but, en entreprenant ce travail, de chercher à élucider une question généralement négligée dans l'embryogénie des animaux ovipares : la formation des parties de l'œuf extérieures à la membrane vitelline.

Mais j'ai dû diviser une tâche aussi longue. En me bornant aux vertébrés, et laissant pour le moment de côté les poissons et les batraciens, je trouve, chez les reptiles et les oiseaux, deux formes d'œuf en apparence assez distinctes : les uns, ceux des lézards et des serpents, n'ayant pour dernière enveloppe qu'une membrane élastique assez épaisse ; les autres,

ceux des tortues, des crocodiles, des oiseaux, étant munis d'une coque calcaire et résistante.

J'ai commencé par ces derniers animaux, et j'ai pris pour objet de mes premières recherches une tortue indigène, la *Cistudo europæa* (Gray). Je n'étudierai ici que la structure de l'organe sécréteur de l'albumine et de la coque. J'examinerai, dans un prochain travail, le même organe chez un oiseau ; et, prenant l'œuf des deux mêmes espèces, j'essayerai de pénétrer l'obscurité qui entoure encore la formation de ses couches externes. Je serai aidé, dans cette dernière partie de ma tâche, par quelques travaux que je n'ai pas à citer ici.

Bojanus, dans son *Anatome Cistudinis Europæ*[1], divise l'oviducte de la Cistude d'Europe en trois régions : la première (*p*, *fig.* 1) à partir de la trompe, longitudinalement striée, à parois excessivement minces d'abord, mais s'épaississant ensuite peu à peu ; la deuxième (*o*), granuleuse, d'aspect glandulaire ; la troisième (*q*, *m*), remarquable par ses sillons tortueux et peu profonds.

L'examen microscopique ayant confirmé cette division, je vais étudier successivement chacune de ces trois portions sur des coupes transversales. Je les relierai ensuite entre elles dans un court résumé, de façon à produire une idée nette de l'ensemble de l'organe.

A moins d'indications spéciales, mes préparations ont été colorées au picro-carminate d'ammoniaque, et conservées dans de la glycérine picro-carminée.

Première portion. — La première portion (*fig.* 1, *pl.* V) présente trois couches distinctes qui sont, en procédant de l'intérieur à l'extérieur : un épithélium muqueux, une couche conjonctive et musculaire, et un épithélium séreux.

L'épithélium muqueux se compose de deux sortes de cellules : les unes à cils vibratiles, et les autres caliciformes ; les premières occupant la plus grande partie de la surface, les deuxièmes pavant le fond des replis. Jamais ici, si ce n'est sur les limites des régions que chacune d'elles occupe exclusivement, une cellule d'une espèce n'est intercalée entre des

[1] 1819-1821, pl. 30, fig. 188.

cellules différentes. Nous verrons qu'il n'en est pas de même plus bas.

Je n'ai pas isolé ces cellules. Je n'ai pu disposer que d'une seule tortue ; et, ne sachant *à priori* ce que j'allais rencontrer dans ces recherches, j'ai fait durcir ses deux oviductes par le procédé de la gomme et de l'alcool. Je comblerai cette lacune plus tard.

Néanmoins on voit assez bien, sur la coupe, les cellules vibratiles, colorées en jaune, s'élargissant vers la surface libre, acuminées à l'extrémité opposée, renflées à la hauteur du noyau. Celui-ci est gros, circulaire ou ovalaire à grand diamètre vertical, fortement coloré en rouge, situé à une hauteur variable, mais généralement entre le premier et le dernier tiers de la cellule.

Quant aux cellules caliciformes, elles se montrent tout à fait nettes, incolores, à bords rectilignes et parallèles. Le noyau, gros comme celui des cellules vibratiles, mais plus régulier que ce dernier, est ovalaire, à grand diamètre vertical, et placé comme un écusson contre la paroi, vers le deuxième tiers de la longueur de la cellule à partir de la surface libre. Cette situation étant constante, la série des noyaux des cellules caliciformes forme un cordon parallèle à la surface de l'épithélium ou du tissu sous-jacent. L'ouverture de la cellule, très-apparente sur une coupe oblique, occupe toute sa largeur, et est arrondie ou légèrement polygonale.

De face, et à un grossissement modéré, l'épithélium vibratile ne se distingue des traînées ou des lacunes d'épithélium caliciforme que par une intensité plus grande dans la coloration ; mais à un très-fort grossissement (le n° 8 de Vérick), on voit le premier formé d'ovales empiétant les uns sur les autres et placés sur des plans différents ; tandis que le deuxième est formé de figures polygonales nettement limitées les unes par les autres. L'intérieur de ces figures est indistinct, granuleux, avec deux ou trois points brillants vers le centre. On conçoit que la très-grande hauteur de ces deux sortes de cellules empêche de distinguer nettement le noyau et le contenu protoplasmique ou muqueux.

Les cellules caliciformes mesurent environ 32 μ de hauteur, 8 μ de largeur ; et leur noyau de 5 à 7 μ de diamètre. Les cel-

lules vibratiles ont des dimensions moins constantes. Elles sont généralement un peu plus hautes que les caliciformes, et leur largeur est un peu plus grande à la surface libre.

La couche conjonctive, ainsi que nous l'avons vu, a une épaisseur variable de haut en bas, et d'autant plus grande que l'on se rapproche davantage de la portion suivante de l'oviducte. Cette épaisseur varie aussi sur une même coupe transversale, les dépressions dans lesquelles sont logés les îlots de cellules caliciformes paraissant se faire aux dépens de cette couche. Celle-ci est formée essentiellement de fibres ou faisceaux aplatis, contournés dans tous les sens, très-réfringents, incolores, et contiennent quelques cellules lymphatiques et un grand nombre de cellules plates, ces dernières abondantes surtout vers la limite péritonéale. De nombreux vaisseaux serpentent dans cette substance : les uns, les vaisseaux sanguins, bien calibrés, et munis d'une tunique musculaire épaisse; les autres, les vaisseaux lymphatiques, lacuneux, très-gros, et remplis d'un coagulum granuleux qui emprisonne de grosses cellules lymphatiques. On voit assez bien le réseau vasculaire en regardant à plat, à un faible grossissement, et par la face péritonéale, un morceau de la paroi entière, assez mince en cet endroit comme nous l'avons dit déjà.

Enfin de nombreuses fibres musculaires lisses, isolées ou réunies en paquets, se croisent dans tous les sens, sans aucun ordre, et dans toute l'épaisseur du tissu conjonctif. Cependant, à mesure que l'on descend vers la portion suivante, ces fibres paraissent se rassembler vers la limite externe de la couche. On voit également ces fibres musculaires, soit sur la coupe transversale, soit sur un fragment de paroi dont on a raclé l'épithélium.

Quant à la couche séreuse, formée de cellules plates comme toutes les membranes de cette nature, je ne la mentionne que pour mémoire, et je ne m'y arrêterai pas davantage.

Deuxième portion. — Cette portion (*fig.* 2, *pl.* V) nous présente une couche de plus que la portion précédente, les fibres musculaires lisses s'étant dégagées du stratum conjonctif pour former une couche spéciale autour de lui. De plus, celui-ci renferme de nombreuses glandes muqueuses. Nous rencontrons

donc, de l'intérieur à l'extérieur, un épithélium muqueux, une couche conjonctive et glandulaire, une couche musculaire, et l'épithélium séreux péritonéal.

L'épithélium muqueux n'est plus le même que précédemment. Il diffère même, suivant qu'on le considère dans le haut ou dans le bas de la portion d'oviducte que nous étudions. Il se compose, dans toute sa longueur, de grandes cellules caliciformes, avec de petites cellules vibratiles intercalées. Mais dans le haut (*fig.* 3), les cellules caliciformes sont très-grandes, très-hautes surtout ; elles rappellent par leurs proportions les cellules que nous avons vues dans les replis de la couche précédente. Les cellules vibratiles, au contraire, fort petites, le paraissent d'autant plus que les autres sont plus grandes. Dans le bas (*fig.* 4), les cellules caliciformes se sont abaissées, et présentent une moins grande différence entre leurs deux diamètres vertical et horizontal ; et les cellules vibratiles, toujours plus petites que les autres, sont cependant moins disproportionnées.

La bouche des cellules caliciformes (*fig.* 5) est toujours très-apparente sur une coupe de profil oblique, ou sur un lambeau d'épithélium de face. Celui-ci est facile à isoler par le pinceau, même après durcissement dans la gomme et l'alcool, si l'on a soin de lui faire subir une macération prolongée dans de l'alcool au tiers. Il ne se fait point alors un décollement de l'épithélium d'avec la couche sous-jacente, comme on aurait pu le supposer *à priori ;* les cellules caliciformes se cassent près de leur base, laissant leur noyau en place, et restant adhérentes entre elles et avec les cellules vibratiles intercalées.

Le noyau des cellules caliciformes n'est plus situé sur leur paroi latérale, comme précédemment. Il se trouve maintenant rejeté au fond de la cellule, lequel est moins régulier, plus petit, et forme quelquefois à celle-ci une sorte d'appendice caudal.

Les cellules à cils vibratiles, situées à l'angle de trois, quatre ou cinq cellules caliciformes, se moulent sur la place que leur laissent celles-ci, et envoient des prolongements entre leurs parois, comme pour profiter de tout l'espace libre. Dans le haut, elles se réduisent presque à leur noyau, qui se

dentelle comme elles ; leur diamètre transversal moyen n'est guère alors que le tiers de celui des cellules caliciformes ; leur hauteur n'est que le quart de la leur. Mais, dans le bas, leur diamètre transversal est la moitié de celui des cellules caliciformes, et leur hauteur est presque égale à celle de ces dernières. Le noyau alors est situé vers le milieu de la hauteur, laissant un assez grand intervalle entre lui et la surface libre.

Les cellules caliciformes mesurent 68 μ et 12 μ pour leurs deux dimensions dans le haut ; 24 μ et 12 μ dans le bas. Les cellules vibratiles, fort difficiles à mesurer à cause de leur forme irrégulière, ont environ 16 μ de long et 4 μ de diamètre transversal moyen dans le haut ; plus bas, elles se prolongent jusqu'au fond de la couche épithéliale, et ont environ 5 μ de large.

Dans la couche suivante, le stroma conjonctif est presque entièrement remplacé par de nombreuses glandes muqueuses, elliptiques, quelquefois presque tubulaires, pressées et enchevêtrées les unes dans les autres. Sur une coupe, aussi fine que permet de la faire la délicatesse de ce tissu, c'est un pêle-mêle inextricable de cellules et de noyaux.

Pour essayer de bien voir la composition de ces glandes, j'ai employé divers procédés.

Le premier, dont un accident involontaire m'a montré l'efficacité, consiste à écarter mécaniquement avec les aiguilles ou par tout autre moyen les deux bords opposés d'une coupe transversale. Dans l'angle formé par les deux branches ainsi écartées, on trouve, surtout si la section est oblique, des coupes de glandes plus ou moins bien isolées des glandes voisines. On voit alors que chacune de ces glandes se compose d'un petit nombre de grosses cellules coniques, à parois excessivement minces, à contenu transparent et légèrement granuleux, à base élargie et extérieure, à sommet dirigé vers la lumière, à gros noyau arrondi fortement coloré, ces cellules adhérant entre elles par leurs parois latérales. Des fibres ou des faisceaux de tissu conjonctif, qui se montrent ici déroulés et tendus entre les parois voisines et les glandes, paraissent former la seule enveloppe de ces dernières.

Dans une deuxième manière d'opérer, je divise avec les

aiguilles et après une macération de quelques jours dans de l'alcool au tiers, ma paroi d'oviducte en deux couches comprenant, l'une l'épithélium muqueux et les glandes, l'autre le muscle et l'épithélium séreux. Je dissocie grossièrement la première avec les aiguilles, je colore et j'examine. Sur les bords des fragments ainsi déchirés, des glandes muqueuses font plus ou moins saillie. Cette préparation me permet de voir, à un fort grossissement et en prenant assez de jour, que les cellules qui forment ces glandes sont caliciformes. Si je fixe en effet une des cellules de la paroi supérieure, dont le noyau se montre nettement, en abaissant l'objectif, je rencontre un orifice circulaire, un peu plus petit que le noyau. Ces glandes sont donc entièrement composées de cellules caliciformes, et la portion d'oviducte que nous étudions en ce moment paraît représenter l'oviducte entier de grenouille récemment décrit par Neumann et Gruneau [1].

Dans la même préparation on voit, confusément il est vrai, les glandes par dessous l'épithélium ; et l'on peut s'assurer que leur orifice est fort petit, car nulle part l'épithélium de la surface ne paraît interrompu.

Enfin, comme dernier moyen, je fais agir l'acide acétique sur une coupe transversale préalablement colorée au picro-carminate, et lavée à l'eau distillée. Les glandes se gonflent, et leur parois, primitivement affaissées par l'action de l'alcool, se soulèvent et repoussent les parois des glandes voisines. On voit alors des séries de noyaux circonscrire des espaces arrondis ou allongés, et se dessiner les contours des glandes muqueuses qui nous occupent.

On voit, sur cette coupe comme sur la préparation précédente, que ces glandes s'ouvrent directement au dehors, sans l'intermédiaire d'un canal, et même sans se rétrécir en forme de col. Comme je l'ai dit déjà, leur ouverture est très-petite et ne se montre pas de face. Sur la coupe, les cellules épithéliales qui bordent cet orifice paraissent s'incliner au-dessus de lui, et, celles d'un bord venant s'appuyer contre celles qui

[1] Die Drüsen der Froscheileiter. — *Arch. für mikrosc. Anat.*, *XI*e vol., 1875, p. 372 et pl. XX. — Lereboullet avait déjà abordé le même sujet. (Rech. sur les organes génitaux des animaux vertébrés. *Act. nat. curiosorum*, t. *XXIII*, 1851.)

leur font face, elles semblent le boucher entièrement. J'expliquerai cette apparence à propos des glandes de la portion suivante, où le même fait se représente et se montre plus facile à étudier.

On peut voir encore, sur des cellules glandulaires obliquement placées par rapport à la coupe, leur orifice très-étroit, bien plus petit et bien moins net que celui des cellules épithéliales. La très-grande minceur de la paroi cellulaire explique suffisamment la difficulté que l'on a à l'apercevoir.

C'est surtout dans cette couche glandulaire que circulent les vaisseaux.

La couche musculaire est composée de fibres concentriques, parallèles au plan de la coupe, ou s'en écartant généralement assez peu, comme on peut s'en assurer en isolant cette tunique au moyen de l'alcool au tiers, et l'examinant à plat. Elle représente donc seulement la couche à fibres circulaires, la tunique musculaire interne que nous rencontrerons tout à l'heure.

Troisième portion. — Il y a ici une nouvelle tunique musculaire en plus que précédemment, soit cinq couches : l'épithélium muqueux, la couche conjonctive et glandulaire, les deux tuniques musculaires, et l'épithélium séreux.

L'épithélium muqueux ne diffère pas de celui que nous avons examiné tout à l'heure, dans le bas de la portion précédente.

La couche conjonctive contient encore des glandes, mais d'un aspect bien différent de celui des précédentes. Ce tissu forme, contre l'épithélium, une sorte de membrane serrée, contenant de nombreuses cellules plates dans son épaisseur, et présentant des stries sinueuses dans le sens de sa longueur. Cette sorte de membrane a environ les trois quarts de la hauteur de l'épithélium, et est percée de loin en loin pour donner issue aux glandes sous-jacentes. Le tissu conjonctif se ramasse encore au-dessous des glandes, mais il se présente alors un peu plus lâche; il contient en plus grand nombre des cellules plates, fusiformes dans la coupe, et il a une épaisseur beaucoup plus considérable. Enfin on le retrouve pressé entre les glandes, et leur formant la seule enveloppe qu'elles paraissent avoir.

Ces glandes, tubuleuses, droites d'abord à partir de l'orifice et normales à l'épithélium, se recourbent ensuite et deviennent légèrement tortueuses. Elles sont tout à fait opaques, fortement colorées en rouge, et sont littéralement gorgées de toutes petites sphères excessivement réfringentes, légèrement colorées en jaune. Leur structure cellulaire ne s'accuse guère que sur leurs contours, de petits angles rentrants indiquant les limites de deux cellules. On dirait de petits sacs pleins de grains : ceux-ci s'échappent en masse par les déchirures. Même quand la section est normale à l'axe de la glande, ce tube ne montre pas de lumière, les granules pénétrant jusqu'au centre de la coupe. Ces glandes traversent, sans se rétrécir sensiblement, la couche sus-jacente, pour aller verser leurs produits dans l'oviducte. Leur orifice cependant n'est pas apparent sur un lambeau d'épithélium de face. Sur la coupe, on voit les cellules épithéliales qui le bordent s'incliner au-dessus de lui, et descendre dans la glande jusqu'au niveau inférieur de la membrane conjonctive serrée déjà décrite. Elles sont alors remplacées par les cellules glandulaires. A mesure qu'elles s'éloignent de la surface libre pour se rapprocher de ces dernières, leur hauteur diminue, et leur forme perd de sa régularité. Obliquement dirigées vers la surface libre et vers l'axe de la glande, elles viennent à la rencontre les unes des autres, et obstruent complétement la lumière du canal. On comprend maintenant pourquoi, sur un lambeau d'épithélium de face, on n'aperçoit aucune interruption dans le revêtement cellulaire.

Le diamètre des tubes glandulaires est de 32 μ environ. Les plus longs fragments de ces tubes que j'aie pu observer, sur un lambeau d'oviducte à plat, isolé des couches musculaires après macération dans l'alcool au tiers, mesuraient 250 μ. Le diamètre des petites sphères brillantes est de 2 μ environ ; mais il y en a de plus petites.

En faisant agir l'acide acétique sur une coupe transversale préalablement colorée au picro-carminate et lavée à l'eau distillée, on voit diminuer un peu l'opacité de ces glandes, et apparaître le long de leurs parois une série de noyaux bien colorés, régulièrement espacés, et placés chacun entre deux des dépressions déjà signalées. On peut de plus, avec un peu

d'attention, apercevoir les contours des cellules, gonflées, pressées les unes contre les autres, et se joignant vers la lumière qu'elles oblitèrent. Les petites sphères n'ont pas été détruites ; elles restent toujours bien apparentes ; les modifications paraissent avoir plutôt porté sur le milieu, qui est devenu plus réfringent.

Enfin, après la couche conjonctive et glandulaire, nous trouvons d'abord une première couche musculaire, à fibres parallèles à notre coupe, c'est-à-dire transversales ; et puis une deuxième, perpendiculaires au même plan, ou longitudinales. On peut aisément isoler ces deux couches du reste de l'organe, et les examiner à plat.

C'est entre ces deux couches, et aussi dans le tissu conjonctif placé entre elles et les glandes, que circulent les vaisseaux, dont la gaîne se pigmente quelquefois de brun en cet endroit.

Enfin, recouvrant le tout, est la membrane séreuse péritonéale, presque partout détruite sur mes coupes.

Conclusions. — En résumé, nous pouvons distinguer, dans l'oviducte de la Cistude d'Europe, cinq membranes ou tuniques qui sont, en allant de l'intérieur à l'extérieur :

1° Un épithélium muqueux : vibratile d'abord, avec des lacunes de cellules caliciformes ; puis caliciforme, avec des cellules vibratiles intercalées ; cette couche diminuant d'épaisseur de haut en bas ;

2° Un stroma conjonctif dont l'épaisseur va en augmentant de haut en bas ; sans glandes d'abord, puis contenant des glandes de deux natures : les premières, muqueuses, à cellules caliciformes ; les dernières, d'un aspect spécial ;

3° et 4° Deux couches musculaires, absentes vers le haut où elles sont remplacées par des fibres lisses éparses au milieu de la couche conjonctive ; puis se montrant successivement, l'interne à fibres concentriques d'abord, l'externe à fibres longitudinales ensuite ;

5° Enfin un épithélium plat, l'épithélium séreux péritonéal.

Sans vouloir tirer des conclusions prématurées de cette étude encore bien imparfaite, je ne puis cependant m'empêcher d'anticiper un peu sur mes recherches ultérieures, et de remarquer que les petites sphères brillantes, alignées, et

quelquefois réunies sous forme de fibres, qu'Agassiz[1] a trouvées dans le blanc d'œuf de tortue et dans sa membrane, ressemblent beaucoup à celles que nous voyons ici dans les glandes qui leur donnent naissance; et que les fibres qu'Eimer[2] et Nathusius[3] ont signalées dans l'enveloppe de l'œuf des lézards et des couleuvres, fibres qui ont fait dire à ce dernier que cette membrane n'était pas une sécrétion, mais bien un corps organisé, pourraient bien avoir une même origine.

Quant à la substance calcaire, je n'ai nulle part obtenu de dégagement gazeux sensible, quand j'ai opéré avec l'acide acétique : il est vrai que les pièces soumises à l'examen avaient déjà séjourné 24 heures dans une solution de gomme arabique légèrement picriquée, et que les carbonates avaient déjà pu être détruits. Mais il ne me paraît pas qu'il faille chercher dans l'oviducte des organes spécialement chargés de la sécrétion de ce produit, qui serait ensuite transporté sur l'œuf à l'état de concrétions ou de cristaux préparés d'avance. Le calcaire, dissous dans les différents liquides de l'oviducte, doit s'amasser et se déposer dans les couches externes de l'œuf, les choses se passant là comme dans la calcification d'une foule de produits physiologiques ou morbides.

EXPLICATION DES FIGURES DE LA *PLANCHE V.*

Lettres communes à toutes les figures :

em Épithélium muqueux;
c c Couche conjonctive ;
mi Couche musculaire interne ;
me Couche musculaire externe ;
e s Épithélium séreux;
v s Vaisseaux sanguins ;
v l Vaisseaux lymphatiques.

[1] *Contributions to the nat. hist. of the United States*, 1857, 1st monog., vol. II, IIIth part, Embryology of the Turtle.

[2] *Untersuchungen über die Eier der Reptilien, in Arch. für mik. Anat.*, 1872, p. 216, *pl. XI et XII.*

[3] La coquille de l'œuf du Coluber natrix, et les cordons des œufs des serpents, des batraciens, et des lépidoptères. *In Journal de Kœlliker*, p. 109, *pl. VII.*

Fig. 1. — Première portion de l'oviducte. Coupe transversale. — 255 *d*.
f l Fibres lisses.

Fig. 2. — Deuxième portion de l'oviducte. Coupe transversale. — 255 *d*.
g l Glandes muqueuses.

Fig. 3. — Épithélium muqueux du haut de la deuxième portion, vu de profil, au grossissement de — 500 *d*.

Fig. 4. — Le même épithélium, pris dans le bas de la même portion d'oviducte, et vu au même grossissement.

Fig. 5. — Même épithélium de face. Même grossissement.

Fig. 6. — Troisième portion de l'oviducte. Coupe transversale, éclaircie par l'acide acétique. — 180 *d*.
s s Stratum conjonctif serré ;
c c Tissu conjonctif intraglandulaire ;
s l Stratum conjonctif sous-glandulaire, plus lâche que *s s*;
g l Glandes spéciales à cette portion d'oviducte.

Fig. 7. — Portion d'une des glandes précédentes, pour montrer la façon dont elle débouche dans l'oviducte, et les petites sphères qui la remplissent. L'acide acétique n'a pas été employé ici comme précédemment. — 500 d.

IV

RECHERCHES SUR L'ORIGINE DES ÉLÉMENTS CELLULAIRES DANS L'ENDARTÉRITE DE L'AORTE,

par M. le Dr **STROGANOW**, de Saint-Pétersbourg.

(Planche VII.)

Depuis que Cohnheim a montré le rôle important de l'extravasation des globules blancs du sang dans l'inflammation purulente, on fait jouer à cette extravasation un rôle de plus en plus important dans les autres processus inflammatoires et même dans la formation des tumeurs, tandis que la prolifération des éléments constituants ne joue plus qu'un rôle secondaire.

Si, dans plusieurs processus morbides, il est aisé de démontrer nettement ce rôle de l'extravasation, il est difficile au contraire, dans l'inflammation des tissus dépourvus de vais-

seaux, de déterminer si la formation des produits cellulaires inflammatoires est due à l'extravasation ou à la prolifération des éléments normaux.

Ainsi, pour l'inflammation centrale de la cornée, après tant de travaux faits sur ce sujet, la question n'est pas résolue, et dernièrement encore il s'est élevé là-dessus une discussion entre Cohnheim [1] et Böttcher [2].

Il en est de même pour l'inflammation de la tunique interne de l'aorte. Comme il n'y a pas de vaisseaux dans cette tunique, ni même dans la partie interne de la tunique moyenne, le développement des affections dans cette tunique a dû être expliqué suivant la théorie cellulaire de Virchow [3], c'est-à-dire par la production ou la régression des éléments constituants. On ne voyait pas, en effet, par quelle voie les globules blancs du sang pouvaient atteindre la tunique interne de l'aorte.

Traube [4] seul a soutenu que les globules blancs pouvaient passer directement de la cavité de l'aorte dans sa tunique interne, et s'y multiplier pour y former des épaississements. Mais comme cette affirmation n'était appuyée par aucune observation microscopique, elle n'a pu renverser la théorie émise par Virchow sur l'endartérite, confirmée par Cornil et Ranvier [5], Lancereaux [6], Langhans [7] et autres.

Il y a trois ans, Engelhardt, travaillant sous la direction de Rudnew, est arrivé à se convaincre qu'une partie des épaississements de la tunique interne de l'aorte sont produits par l'extravasation des globules blancs du sang.

D'après lui, les capillaires de la tunique externe se multiplient; ils pénètrent dans la tunique moyenne par des fissures qui s'y produisent à la suite de la dilatation qu'y cause la

[1] Cohnheim, Noch einmal die Keratitis. *Virchow's Archiv*, Bd. LXI, s. 289.

[2] Böttcher, Ueber die circumscripte Keratitis. *Virchow's Archiv*, Bd. LXII.

[3] Virchow, *Gesammelte Abhandlungen*, 1856, p. 493, et *Wiener Wochenschrift*, 1856.

[4] Traube, *Jahresberich. von R. Virchow u. Hirsch*, 1871.

[5] Cornil et Ranvier, *Arch. de physiol.*, 1868.

[6] Lancereaux, *Gazette médicale de Paris*, 1864, p. 144.

[7] Langhans, Beitraege zur normalen und patholog. Anat. der Arterien. *Virch. Arch.*, Bd. XXXVI.

pression intravasculaire, et ils arrivent jusqu'à la tunique interne, dans laquelle les globules blancs peuvent pénétrer.

Cependant, Engelhardt, comme les autres observateurs, reconnaît qu'il y a des épaississements qui accomplissent toutes les phases de leur évolution, jusqu'à la régression graisseuse, sans jamais présenter de vaisseaux. Pour ceux-là, il admet la prolifération des éléments constituants de la tunique interne, et se rattache ainsi à la théorie de Virchow.

Mes recherches, que j'ai publiées l'année dernière[1], m'ont prouvé que l'extravasation des globules rouges de la cavité de l'aorte dans sa tunique se produit, non-seulement dans la maladie de Werlhoff[2], mais encore dans d'autres processus morbides[3]. J'ai observé en même temps sous l'endothélium des cellules jeunes analogues aux globules blancs, et les stades intermédiaires entre ces cellules et les cellules fixes du tissu conjonctif. A cette époque, je n'avais pas de preuves suffisantes pour considérer ces cellules comme des globules blancs extravasés de la cavité de l'aorte.

En continuant ces recherches au Collége de France, j'ai observé quelques cas dans lesquels j'ai pu étudier complétement l'origine des jeunes cellules, et je suis arrivé à cette conclusion que ces cellules sont des globules blancs extravasés.

Il est très-difficile de constater l'extravasation des globules blancs du sang sur un vaisseau comme l'aorte, parce que l'observateur ne peut pas, d'un seul coup d'œil, être bien sûr que les éléments qui se présentent à sa vue sont les globules blancs extravasés de l'aorte; il peut les confondre avec les cellules lymphatiques qu'on rencontre quelquefois dans les parois de l'aorte à l'état normal, et qui ne se distinguent en rien des globules blancs.

En outre, on sait que les produits de la prolifération des éléments de la tunique interne, dans certaines phases de leur évolution, ne se distinguent pas non plus des globules blancs extravasés. Par conséquent, on ne peut constater cette

[1] Engelhardt, *Journal de Rudnew* (russe). V. *Centralblatt*. 1876, p. 51.

[2] Von der Extravasation der rothen Blutkörperchern in der Werlhoff'schen Krankh., *Virch. Arch.*, Bd. LXIII.

[3] Ueber Extravasation der Blutkörperchen unmittelbar aus der Höhle der Aorta und der grösseren Arterien. *Centralb.*, 1875, nr 44.

extravasation que dans le cas où elle n'est ni précédée, ni accompagnée de la prolifération, c'est-à-dire quand la tunique interne est normale, ou tellement altérée, que les produits de cette altération ont déjà accompli le cercle de leur développement et restent stationnaires.

On sait aussi que les globules blancs extravasés se modifient plus ou moins vite en changeant de forme, et deviennent semblables aux éléments du tissu conjonctif, desquels ils ne se distinguent en rien.

D'après cela, on comprend que l'extravasation des globules blancs de l'aorte ne peut être constatée que dans le cas où elle a lieu peu de temps avant la mort, de sorte que les globules blancs extravasés n'ont pas eu le temps de se transformer. C'est pourquoi, laissant de côté plusieurs cas que j'ai également examinés dans lesquels l'existence de l'extravasation des globules blancs de l'aorte peut être contestée, je me suis contenté, dans cet exposé, de décrire les deux cas suivants, dans lesquels l'extravasation ne peut être l'objet d'aucun doute.

Dans l'un deux, l'aorte, et surtout sa tunique interne, sur laquelle étaient disséminées des plaques tantôt grises et dures, tantôt jaunes, molles et calcaires, était fortement épaissie. En même temps, le cœur était hypertrophié aux dépens de son diamètre transversal ; la cavité du ventricule gauche était augmentée, ses parois étaient amincies et d'une couleur jaunâtre, et la valvule mitrale était épaissie sur ses bords libres. La cavité du ventricule droit était aussi un peu augmentée, et ses parois plus minces que d'ordinaire. Le malade était mort dans sa 57e année, d'une pneumonie catarrhale.

Dans l'autre cas, le cœur présentait une hypertrophie générale et considérable. Les valvules de l'aorte étaient fort épaissies, la tunique interne avait également augmenté d'épaisseur ; sur certains points on pouvait voir des taches grises qui ne présentaient pas de reliefs. Le malade était mort dans sa 47e année, par suite de néphrite parenchymateuse, avec de l'hydropisie générale.

Les aortes ont été conservées dans le liquide de Müller. Pour l'examen microscopique, nous avons choisi les parties

qui ne présentaient pas d'altérations régressives et qui étaient un peu épaissies.

En examinant des coupes parallèles et perpendiculaires à la surface de l'aorte, nous avons observé tous les faits histologiques nécessaires pour constater l'extravasation de la cavité de l'aorte dans sa tunique interne.

Coupe parallèle à la surface. — Nous avons fait les préparations de deux manières : à l'aide du rasoir et à l'aide des pinces. Dans le dernier cas, nous avons pris avec les pinces la couche superficielle de la tunique interne, et nous l'avons détachée avec précaution des couches situées en dessous. Après avoir obtenu les préparations de ces deux manières, nous les avons plongées dans l'eau distillée, et nous les y avons laissées jusqu'à la disparition entière de la coloration du liquide de Müller ; puis, après les avoir traitées par le picrocarminate ou par la purpurine, nous les avons placées sur la lame de verre, dans la glycérine, de manière que la face interne de l'aorte regardât en haut.

L'examen de ces préparations sous le microscope nous a montré que la structure de la couche superficielle de la tunique interne n'est pas partout la même : dans certains endroits, cette membrane est constituée par des cellules géantes, rondes, protoplasmiques, avec un ou deux noyaux et plusieurs prolongements anastomosés. Leur volume, leur forme, leurs prolongements très-nombreux et leurs propriétés protoplasmiques rappellent les « Riesenzellen » ; mais ce qui les en distingue, c'est qu'elles n'ont pas une aussi grande quantité de noyaux.

Entre les grandes cellules, on rencontre quelquefois des cellules fusiformes de même grandeur, mais avec un ou deux prolongements seulement.

Dans le reste de la préparation, la couche superficielle présente d'autres caractères : elle est constituée par des cellules très-ramifiées et anastomosées entre elles par des prolongements longs, larges et protoplasmiques. Quelquefois, ces prolongements s'entre-croisent et se présentent en si grande quantité, qu'on peut facilement les prendre pour de véritables fibres.

Toutes les cellules sont situées dans la substance fondamentale homogène.

Il est important de faire remarquer que, sur toute l'étendue de la couche superficielle, on n'observe pas de vaisseaux sanguins, et que les éléments cellulaires constituants ne présentent aucune trace de prolifération.

La couche superficielle est infiltrée par de jeunes éléments cellulaires qui sont très-variés.

Les uns contiennent un noyau coloré par le picrocarminate ou la purpurine, et sont riches en protoplasma, que l'on aperçoit déjà à un grossissement moyen ; les autres semblent des noyaux libres, colorés par la purpurine, avec un ou deux nucléoles ; mais avec un grossissement très-fort (10 obj. im. de Hartnack), on distingue à leur périphérie une couche mince de protoplasma. On rencontre, en outre, toutes les stades intermédiaires entre ces deux formes. La dimension la plus petite des éléments est $0^{m},0075$; mais quelquefois ils sont très-grands, et au lieu d'avoir une forme ronde, ils sont irréguliers. Dans ce cas, ils renferment souvent dans leur protoplasma des globules rouges, qui se distinguent des noyaux par leur couleur, qui n'est pas celle de la purpurine, et par leur double contour très-net.

Outre ces éléments semblables aux globules blancs du sang, on peut en observer d'autres qui ne se colorent ni par le picrocarminate, ni par la purpurine, et qui ne contiennent ni protoplasma à leur surface, ni noyau dans leur intérieur. Leur volume ne dépasse pas $0^{m},0063$; leur forme est généralement sphérique ; quelquefois, en éloignant et en rapprochant l'objectif, on peut distinguer clairement leur double contour. Leur couleur est d'un jaune pâle comme celle des globules rouges du sang ; cependant, il y en a qui sont plus ou moins décolorés et quelquefois granuleux. Enfin, il faut remarquer qu'entre ces éléments, qui ont encore les propriétés des globules rouges du sang, on rencontre parfois les stades différents de leur altération régressive.

En faisant varier le foyer de l'objectif, on peut facilement se convaincre que tous ces éléments se trouvent dans l'épaisseur du tissu, et qu'ils sont disposés dans la substance fondamentale, soit isolément, soit par groupes au milieu desquels

on peut distinguer les éléments de la tunique interne, qui ne présentent aucune trace de prolifération.

Dans ces groupes, les éléments à protoplasma analogues aux globules blancs sont toujours plus nombreux que ceux analogues aux globules rouges; on ne peut donc pas les considérer comme provenant d'une hémorrhagie survenue dans ces points de la tunique interne, car dans les hémorrhagies, le rapport entre le nombre des globules rouges et celui des globules blancs est conservé.

Enfin, il faut ajouter que quelquefois, dans les couches superficielles de la tunique interne, on peut apercevoir des groupes de très-petits globules ($0^m,0025 - 0^m,005$) sphériques décolorés[1]. Dans ces groupes, on rencontre parfois les globules blancs et rouges que nous venons de décrire.

Coupes perpendiculaires à la surface. — Dans ces coupes, on peut voir, avec un faible grossissement, que la tunique interne est épaissie, qu'elle ne contient pas du tout de vaisseaux sanguins et qu'elle ne présente l'infiltration cellulaire que dans la couche superficielle. Cette infiltration cellulaire ne se trouve ni dans les couches plus éloignées de l'endothélium, ni dans la tunique moyenne, ni dans la tunique externe.

Ordinairement, à quelque grossissement que ce soit, il est impossible d'observer l'endothélium sur l'aorte de l'homme, après l'autopsie, car il disparaît pendant qu'on se dispose à l'examiner. C'est pourquoi, dans ce cas, la tunique interne de l'aorte se termine par une zone homogène très-mince. Immédiatement sous cette zone, dans la couche superficielle, sont situés les jeunes éléments. Ils sont semblables, par leur volume, leur forme et leurs propriétés morphologiques, aux éléments que nous avons observés sur la coupe parallèle. Leur distribution est assez irrégulière. Ils sont disposés sur deux, trois rangées et quelquefois plus. Dans certains endroits, ils se réunissent par petits groupes; dans d'autres,

[1] Si on regarde les plus petits de ces globules sous un fort objectif (n° 10 imm. de Hartnack), on voit qu'ils rappellent les granulations libres du sang. Si ces globules ont pour dimension $0^{mm},005$, ils ressemblent aux petits globules rouges gonflés et décolorés.

ils se présentent isolément et forment des sortes de traînées perpendiculaires à la couche endothéliale. Très-souvent, dans le protoplasma, on remarque des globules rouges un peu modifiés, c'est-à-dire colorés plus faiblement, un peu granuleux et présentant un contour moins net qu'à l'état normal.

On distingue aussi de ces globules entre les éléments protoplasmiques dans la couche où les cellules du tissu sont fusiformes et ont des prolongements plus ou moins allongés.

Ces cellules ne présentent nulle trace de prolifération et ressemblent en tout aux cellules du tissu normal de la tunique interne. Au-dessous de la couche superficielle se trouve une seconde couche qui est le tissu de la tunique interne et qui, sur la coupe, présente des cellules fusiformes plus ou moins allongées, plus ou moins gonflées et pourvues d'un ou de deux noyaux. Mais, à mesure qu'on regarde des couches plus profondes, les cellules deviennent de plus en plus étroites, de sorte qu'à la fin on ne les distingue qu'avec peine des fibres.

Ce genre de structure du tissu est le même sur toute l'étendue de la tunique interne, jusqu'à la tunique moyenne, avec cette seule modification qu'il présente des cellules rondes dans les couches rapprochées de la couche superficielle, tandis que dans les couches plus éloignées, ce sont des cellules plus allongées et plus étroites.

Sur toute l'étendue de la tunique interne, on ne voit aucune trace de prolifération, et les globules rouges du sang ne se trouvent que dans la couche superficielle.

Quant aux membranes moyenne et externe, leur épaisseur augmente ; mais on n'y remarque ni rupture de tissu, ni infiltration cellulaire, ni globules rouges extravasés.

En résumé, voici les résultats de mes observations sur les coupes (parallèles et perpendiculaires à la surface) que je viens de décrire :

1° La tunique interne est épaissie ; elle ne contient pas de vaisseaux sanguins, et elle ne présente ni prolifération des éléments constituants, ni dégénérescence athéromateuse de ces éléments.

2° La couche sous-endothéliale ou superficielle de la

tunique interne est infiltrée d'éléments jeunes, semblables aux globules blancs et aux globules rouges.

3° Le nombre des éléments semblables aux globules blancs est toujours supérieur à celui des éléments semblables aux globules rouges.

4° On rencontre, en outre, dans la couche superficielle, des groupes de globules sphériques plus petits que les globules blancs et rouges.

5° Dans les couches plus profondes, on ne voit ni globules blancs ni globules rouges, ni globules sphériques.

6° Les membranes moyenne et externe ne présentent ni infiltration cellulaire, ni infiltration des globules rouges.

Les éléments protoplasmiques ne peuvent provenir de la prolifération des éléments qui constituent la tunique interne, puisque nous n'avons constaté cette prolifération ni dans les cellules qui se trouvent au milieu des jeunes éléments, ni dans celles qui constituent les couches plus profondes de la tunique interne.

Ces éléments ne peuvent pas non plus être, comme le veut Friedlaender, des cellules lymphatiques venues des autres tuniques de l'aorte et qui se seraient accumulées sous l'endothélium. Si ces cellules lymphatiques, qui existent, en effet, dans ces tuniques, étaient venues de là pour s'accumuler à la surface de la tunique interne, on devrait en apercevoir dans les différents points de leur trajet et non pas seulement sous l'endothélium.

L'analogie de ces éléments avec les globules rouges et les globules blancs du sang nous force à admettre qu'ils proviennent en effet du sang, et dans ce cas, ils ne pourraient venir que des vaisseaux (*vasa vasorum*) de l'aorte, ou de sa cavité elle-même.

Or, la tunique interne est dépourvue de vaisseaux ; il n'en existe que dans la tunique externe et dans la partie externe de la tunique moyenne. Ces vaisseaux, comme nous l'avons vu, ne présentent aucune trace d'extravasation, et il n'y a de globules sanguins ni autour d'eux, ni dans le tissu voisin. Nous devons donc admettre que les globules que nous ren-

controns dans la tunique interne ont été extravasés de la cavité de l'aorte [1].

La dilatation de l'aorte, le ralentissement de la circulation et l'augmentation de la pression intravasculaire, bien que peu considérable, suffisent, je crois, pour expliquer la sortie des globules de la cavité. Il est évident que, dans les deux cas que j'ai examinés, ces troubles sont postérieurs à l'altération du cœur.

EXPLICATION DES FIGURES DE LA *PLANCHE VII.*

Fig. 1. — Coupe parallèle à la surface de la tunique interne de l'aorte de l'homme, vue du côté de l'endothélium. *a*) Les éléments cellulaires constituant la couche superficielle de la tunique interne. Ils ne présentent pas de traces de la prolifération. *b*) Globules sanguins situés dans la substance fondamentale homogène.

Fig. 2. — Coupe parallèle à la surface, vue de l'autre côté. *a*) Les éléments cellulaires constituants. *b*) Globules sanguins situés dans la substance homogène.

Fig. 3. — Coupe parallèle vue du côté de l'endothélium. *a*) Les éléments cellulaires constituants. *b*) Globules blancs, colorés à la purpurine. *c*) Globules rouges non colorés à la purpurine. *d*) Globules sphériques décolorés.

Les figures 1,2 et 3 ont été dessinées avec l'objectif n° 3 de Verick avec la chambre claire.

Fig. 4. — *a*) Globule blanc coloré à la purpurine. *b*) Quatre globules rouges non colorés par la purpurine.

Objectif n° 8 de Verick. Chambre claire.

Fig. 5. — Coupe perpendiculaire à la surface. *a*) Couche superficielle, infiltrée par les globules blancs *b*) et rouges *c*). *d*) Éléments constituants un peu gonflés. e) Couche plus profonde. *f*) Granulations pigmentaires et graisseuses. Obj. 7, ocul. 3 de Hartnack.

[1] La présence de petits globules sphériques analogues aux granulations libres du sang, et l'observation des stades intermédiaires entre eux et les globules sanguins pourraient faire supposer que les granulations seules seraient sorties de l'aorte et se seraient transformées d'abord en globules sphériques, puis en globules sanguins. Mais cette interprétation serait contraire à tout ce que nous connaissons sur le développement des éléments.

V

RECHERCHES SUR L'EXISTENCE DE CANAUX LYMPHATIQUES DANS LA TUNIQUE INTERNE DE L'AORTE DE L'HOMME,

par le Dr **STROGANOW**, de Saint-Pétersbourg.

(Planche VII.)

Depuis les recherches de Luschka, Kölliker, Langhans[1], Cornil et Ranvier[2] et Koster[3], on sait que la tunique interne de l'aorte est constituée par un tissu conjonctif lamelleux, recouvert d'endothélium. Dans cette membrane, on n'a pas trouvé de vaisseaux sanguins ni de vaisseaux lymphatiques. Seul, Langhans a admis que la tunique interne de l'aorte contient des lymphatiques sous forme de canalicules du suc (*Saftkanälchen*). Cette opinion de Langhans se fonde sur les préparations qu'il a obtenues à l'aide d'imprégnations au nitrate d'argent, d'après le procédé de Recklinghausen, et, comme il a observé dans la tunique interne de l'aorte les mêmes figures étoilées que Recklinghausen a indiquées dans la cornée, il en a conclu que ces figures correspondent aux canalicules, de même que les figures semblables de la cornée correspondent, d'après Recklinghausen, aux *Saftkanälchen*. Mais Langhans n'a pas injecté ces canalicules et, par conséquent, il n'a pas démontré leur existence.

En travaillant au Collége de France, dans le laboratoire de M. Ranvier, je me suis proposé de déterminer s'il existe

[1] Langhans, *Virchow's Archiv*, Bd. XXXVI.

[2] Cornil et Ranvier, *Archiv. de Physiologie*, 1868, p. 551.

[3] Koster, *Die Pathogenese der Endarteritis*. Iahresbericht von Rud. Virchow und Aug. Hirsch für 1874, I Bd., I Absch. 349.

réellement ou non des vaisseaux lymphatiques ou des canalicules du suc dans la tunique interne de l'aorte.

J'ai pensé que cette question pouvait être résolue à l'aide d'injections dans les parois de l'aorte, et j'ai essayé pour les faire diverses méthodes.

J'ai pratiqué des injections interstitielles par piqûre à l'aide de la seringue hypodermique, en employant à cet effet des solutions de nitrate d'argent, de bleu de Prusse ou de carmin d'indigo. Mais pas une seule fois je n'ai obtenu d'assez bons résultats pour démontrer l'existence des vaisseaux lymphatiques ou des canalicules du suc. Je n'ai jamais trouvé les vaisseaux lymphatiques comme ils se présentent dans le tissu conjonctif des autres parties de l'organisme : la masse d'injection ne se distribuait jamais dans le tissu sous forme de réseau régulier, comme on aurait pu l'attendre d'après les recherches de Langhans. Pendant l'injection, le liquide coloré formait au point de la piqûre une boule dont il imbibait seulement les parois, ou, en pénétrant dans le tissu, se créait des voies artificielles et se présentait d'une façon diffuse.

Mais le résultat négatif de ces injections ne peut pas encore permettre de conclure définitivement que le système des canalicules lymphatiques n'existe pas. On peut supposer, en effet, que par la contraction de la tunique moyenne de l'aorte, la tunique interne serait comprimée et que, toutes les voies lymphatiques de cette tunique étant ainsi fermées, le liquide d'injection ne pourrait pas pénétrer librement dans les canalicules aussi fins que les prétendus *Saftkanälchen*. Il est possible que le résultat également négatif que j'ai obtenu en suivant le procédé de M. Rajewsky[1] ait tenu à la même cause. L'aorte, remplie par le liquide d'injection (solution de sel

[1] Rajewsky, Ueber Resorption am menschlichen Zwerchfell bei verschiedemen Zustænden. *Virchow's Archiv*, Bd. LXIV, p. 186. En travaillant sous la direction de Recklinghausen, Rajewsky a obtenu la pénétration d'encre de Chine dans les vaisseaux lymphatiques et dans les canalicules du suc du diaphragme. Son procédé consistait à verser sur la surface du diaphragme un mélange d'encre de Chine avec du lait ou avec une solution de sel à 75 0/0 ; ce liquide demeurait en contact avec la surface du diaphragme sous forme d'une couche d'une épaisseur de 3 millimètres pendant un intervalle de 3 à 24 heures.

(0,75 0/0) et d'encre de Chine) et soumise pendant 24 heures à la pression de 3 millimètres de liquide, n'a jamais montré la pénétration du liquide d'injection dans la tunique interne. Toutes les particules d'encre de Chine qui étaient précipitées sur la tunique interne pendant l'expérience pouvaient être enlevées ensuite par un faible courant d'eau.

Pour écarter la cause mécanique de la compression qui aurait pu entraver la pénétration de liquide dans les voies en question, j'ai essayé de faire les injections de la manière suivante :

Un segment de l'aorte thoracique ayant été enlevé, les deux bouts en sont serrés dans des pinces à pression continue, et toutes les artères qui partent de l'aorte, excepté une seule, sont fermées par des ligatures ; cette artère libre (tronc innominé ou artère carotide primitive) est mise en communication avec un tube de verre de même diamètre. Par ce tube, l'aorte est remplie du liquide d'injection. Le tout est alors placé dans un flacon à large ouverture, muni d'un bouchon de caoutchouc à deux tubulures. Par l'une de ces tubulures, on fait passer le tube attaché à l'artère carotide ; par l'autre, un second tube communiquant avec une seringue. L'appareil étant ainsi disposé, on fait l'aspiration au moyen de la seringue ; la pression diminue dans le flacon et l'aorte se gonfle.

En continuant à diminuer la pression extérieure et en ajoutant à mesure du liquide dans le tube qui communique avec l'aorte, on arrive à dilater cette dernière jusqu'à la dimension normale.

Comme mon intention n'était pas d'étudier les rapports des vaisseaux sanguins avec les lymphatiques, je n'avais aucun besoin de maintenir une pression se rapprochant autant de la pression normale. Une dilatation aussi considérable m'aurait au contraire fait courir le risque de produire des fentes ou des ruptures artificielles dans la tunique interne. J'ai donc simplement produit dans l'intérieur de l'aorte une pression de 8 à 10 centimètres, puis, après avoir fermé à la cire à cacheter le tube en rapport avec l'aorte, j'ai diminué encore un peu la pression dans le flacon. De cette façon, j'introduisais dans mon expérience une condition des plus favo-

rables. En effet, la pression n'augmentant plus dans le vaisseau, je ne courais plus le risque de produire des fentes dans sa tunique interne, et comme la pression était diminuée à l'extérieur, le liquide devait pénétrer plus facilement dans les vaisseaux ou dans les interstices qui pouvaient se trouver dans sa paroi.

L'aorte est maintenue dans ces conditions pendant 3 à 5 heures, puis elle est vidée et, après que la tunique interne a été lavée avec soin, elle est plongée dans l'alcool.

L'examen démontre que la tunique interne de l'aorte préparée de cette manière est injectée. Déjà, à l'œil nu, on peut voir nettement sur sa surface interne un réseau bleu.

Si on fait des coupes parallèlement à la surface et si on les regarde avec un faible grossissement (obj. 1, 2, 3 de Verick) du côté de l'endothélium, on remarque que le tissu de la tunique interne présente des bandes de bleu de Prusse plus ou moins longues et plus ou moins larges ; ces bandes constituent un réseau plus ou moins régulier et forment à leurs points de réunion des figures étoilées.

Dans les mailles de ce réseau, on distingue d'autres figures bleues étoilées, plus petites et réunies également les unes aux autres par des prolongements ramifiés et anastomosés ; elles constituent ainsi un réseau plus fin situé dans les mailles du premier (*fig.* 5, *pl.* VII).

Sur certains points, dans les parties les plus minces de la préparation, on remarque des bandes colorées plus foncées sur les bords que dans la partie centrale ; elles paraissent représenter des canaux sur les bords desquels le bleu se serait précipité en laissant à leur milieu une sorte de lumière.

On peut se demander si les grands réseaux de bleu de Prusse ne représentent pas réellement les canaux lymphatiques, et si les réseaux semblables mais plus fins qui se trouvent au milieu d'eux et qui ressemblent aux figures obtenues par Langhans à l'aide d'imprégnation d'argent ne correspondent pas aux canalicules du suc.

L'examen avec des grossissements plus forts (obj. 7 et 10 de Verick) démontre que les grandes bandes et les grandes figures étoilées représentent tout simplement des dépressions de la surface de l'artère. Aux endroits où la couche de bleu

est assez mince, on aperçoit très-clairement dans ces bandes et mieux encore dans les figures étoilées les noyaux et quelquefois le protoplasma des cellules colorés au picrocarminate.

Dans ce cas, on peut voir un ou plusieurs éléments cellulaires disposés de la manière suivante. L'élément apparaît en dehors du bord externe de la bande colorée, se perd par sa partie moyenne en formant une sorte de repli au niveau de ce bord, et reparaît par son autre extrémité dans le fond de la figure colorée. Ce fait démontre que les bandes et les figures décrites ci-dessus ne sont autre chose que des replis de la tunique interne.

En traitant les préparations par un mélange à parties égales d'acide acétique et de glycérine, on arrive à confirmer cette interprétation. En effet, sous l'influence de l'acide acétique, le tissu se gonfle de telle sorte que tous les replis se redressent et forment un plan régulier couvert par le précipité de bleu de Prusse et au milieu duquel apparaissent plus nettement par places les éléments cellulaires. Ceux d'entre ces éléments qui se trouvent dans les bandes colorées sont alors absolument semblables à ceux qui se trouvent en dehors, sauf la coloration violette que donne aux premiers la superposition du carmin et du bleu de Prusse.

Les injections au nitrate d'argent (1 pour 300 ou 1 pour 400) avec l'appareil décrit plus haut servent à achever cette démonstration. Après ces injections, on obtient, sur les coupes parallèles à la surface et colorées au picrocarminate, le même réseau blanc et fin que Langhans a décrit, avec cette seule différence que sur mes préparations on distingue, dans les nœuds des mailles, les noyaux colorés au picrocarminate. Mais, outre ce réseau, on voit encore sur ma préparation un réseau plus grand correspondant au grand réseau obtenu précédemment par l'injection du bleu de Prusse. Avec des grossissements forts, on voit nettement que ce réseau est produit par des replis du tissu, attendu qu'il y a des cellules réservées en blanc, qui commencent en dehors des figures du réseau et que l'on voit plissées au point où elles croisent le réseau en question.

Tous ces faits nous démontrent que ces prétendus canaux ne sont autre chose que des plis de la tunique interne. Le

mécanisme de leur formation est le suivant : Pendant qu'on remplit l'aorte du liquide d'injection, elle se dilate; mais aussitôt qu'on la vide, la tunique musculaire, revenant sur elle-même, se contracte et par conséquent fait froncer la tunique interne. Quand on lave cette tunique interne, la substance colorée reste au fond des plis et se révèle sous le microscope sous la forme de bandes qui semblent être des canaux. L'existence des espaces qui paraissent ou vides ou moins foncés, dans l'intérieur des bandes, ne modifie pas notre interprétation, car on les observe seulement sur la partie la plus mince de la préparation, où, on le conçoit bien, la coupe du rasoir ayant passé sur la base du repli, il l'a séparée de la préparation.

Je suis entré dans tous ces détails à propos de ces figures colorées parce qu'elles m'ont fait d'abord illusion à moi-même; j'ai cru pendant quelque temps que ces plis étaient de véritables canaux analogues aux canalicules de la cornée. Ce n'est qu'après une vérification minutieuse que je suis arrivé à la conclusion que j'ai exposée ; et j'ai cru devoir publier ces faits pour empêcher d'autres observateurs de tomber dans la même erreur.

Il est probable que le réseau plus fin formé par les petites figures étoilées et leurs prolongements n'est autre chose que l'ensemble des replis de petite dimension. Mais autant le mode de formation du grand réseau est facile à reconnaître, autant il est difficile de démontrer ce même mode de formation pour celui dont nous nous occupons.

En effet, l'objectif n° 10 à immersion, de Hartnack, ne nous montre des plis que dans quelques figures; la plupart du temps, elles semblent être sur le même plan que le reste de la préparation. L'acide acétique n'est d'aucun secours ; le plus souvent il ne fait apparaître qu'un seul noyau ou un seul élément et quelquefois point du tout.

D'autre part, il faut dire que ces figures sont très-analogues par leur dimension et leur forme aux éléments cellulaires de la tunique interne. Elles ressemblent aux figures étoilées obtenues par Langhans, par Cornil et Ranvier, par Koster, à l'aide d'imprégnations au nitrate d'argent par la méthode de Recklinghausen. Elles sont semblables aussi aux figures

blanches étoilées que j'ai obtenues par l'injection de nitrate d'argent à l'aide de l'appareil indiqué plus haut. Cette ressemblance de mes figures avec celles des éléments cellulaires semble indiquer qu'elles y correspondent.

Cependant, d'autres faits m'empêchent d'être convaincu et d'écarter définitivement l'idée qu'elles sont dues à des plis. Ainsi, je ne les ai observées que sur la couche superficielle; jamais je n'en ai vu dans une couche plus profonde. Si c'étaient des éléments cellulaires, je devrais en trouver dans une seconde et une troisième couche, puisque l'injection a quelquefois pénétré jusque dans la tunique moyenne.

EXPLICATION DES FIGURES DE LA *PLANCHE VII.*

Fig. 6. — Coupe parallèle à la surface de la tunique interne de l'aorte de l'homme.

A. — Grand réseau de bleu de Prusse;
B. — Petit réseau, se trouvant dans l'étendue du premier;
C. — Bandes de bleu de Prusse ;
D. — Grandes figures étoilées ;
E. — Petites figures étoilées.

Dessinées avec l'objectif de Verick n° 1 et à la chambre claire.

Fig. 7. — Coupe parallèle à la surface de la tunique interne de l'homme.

A. — Bande avec espace vide ;
B. — Figures étoilées avec plusieurs prolongements

Même grossissement que pour les figures 1 et 2.

VI.

ÉTUDE HISTOLOGIQUE SUR LA CAVITÉ UTÉRINE APRÈS LA PARTURITION,

par le Dr **DE SINÉTY.**

La part que prend la muqueuse utérine à la formation des annexes du fœtus a été jusqu'à ces dernières années un des points les plus obscurs de la physiologie. Et l'époque n'est pas bien éloignée, où tous les embryologistes considéraient la caduque comme formée par un produit d'exsudation comparable à l'albumine coagulée [1].

En 1848, M. Robin, dans un mémoire publié dans les *Archives de médecine* [2], démontra la nature histologique de cette production, sur laquelle on avait si longtemps discuté [3].

Depuis lors, les nombreux travaux entrepris sur ce sujet sont venus confirmer en beaucoup de points les idées émises par M. Robin, les infirmer sur d'autres, et en somme augmenter nos connaissances, grâce aux perfectionnements des méthodes employées en biologie.

Les recherches sur la muqueuse utérine présentent de grandes difficultés provenant de causes très-diverses. D'abord, il est souvent presque impossible de conclure de ce que

[1] *Dictionnaire* en 30 vol., t. XXI, p. 441 et suiv., Paris, 1840.

[2] Mémoire pour servir à l'histoire anatomique et pathologique de la membrane muqueuse utérine, de son mucus, de la caduque et des œufs ou mieux glandes de Naboth, par Ch. Robin. *Archives de médecine*, 1848, t. XVIII, 4e série.

V. du même auteur, *Journal de la physiologie de l'homme et des animaux*, . I, 1858, p. 46, et *Mémoires de l'Académie de médecine*, 1861, t. XXV.

[3] *Voy.* pour l'historique de la question, Milne-Edwards. *Leçons sur la Physiologie*, etc., t. IX, p. 119.

l'on observe chez d'autres animaux à ce qui se passe pour la femme : car, quoique présentant certaines ressemblances, l'utérus diffère trop d'une espèce à l'autre. On n'a donc à sa disposition, pour la femme, comme objet d'étude, que des utérus cadavériques, souvent altérés déjà pendant la vie par des causes pathologiques. Si bien que je ne crois pas exagérer, en disant que les deux tiers des utérus pris à l'autopsie ne peuvent donner aucun renseignement sur l'anatomie de la muqueuse utérine. Souvent la muqueuse est réduite à un léger détritus jaunâtre que l'on rencontre dans la cavité de l'organe, se détachant au moindre contact, et, si l'on examine des coupes après durcissement, on ne trouve plus que la couche musculaire. Je dirai même, dès à présent, pour ne pas y revenir dans la suite de ce travail, qu'à mon avis tous les auteurs qui ont avancé que, soit à la période menstruelle, soit après la parturition, la paroi musculaire était à nu dans la cavité utérine, ont eu affaire à des organes altérés. Pour ma part j'ai observé très-souvent ce fait, mais jamais sur des utérus frais recueillis pendant la saison froide et peu d'heures après la mort.

Depuis les travaux de M. Robin, tous les auteurs qui, en France, ont eu à parler incidemment de la muqueuse utérine, n'ont fait que reproduire textuellement certains passages des mémoires de cet auteur, mémoires dont nous avons donné ci-dessus l'indication bibliographique. En Angleterre et en Allemagne, on a repris plusieurs fois ce sujet. Je me contenterai ici d'indiquer les publications les plus récentes et qui m'ont paru présenter le plus d'intérêt[1]. Je crois inutile de résumer ces différents travaux, il me suffira de signaler à mesure les quelques points sur lesquels les résultats de mes

[1] *Physiologisch-anatomische Untersuchungen über den Uterus*. von Carl Friedlaender; Leipzig, 1870.

Ercolani, Mémoire sur les glandes de l'utérus et sur un organe glandulaire de nouvelle formation qui se développe dans l'utérus pendant la grossesse, *Journal de l'anatomie et de la physiologie*, de Robin, 1868, p. 501.

Ercolani, *Sul processo formativo della porzione glandulare o materna della placenta;* Bologna, 1870. (Analysé dans le *Jahresbericht*, 1872, t. I, p. 75.)

Romiti, *Sulla struttura e sviluppo della placenta* (*Rivista clinica*, janvier 1873, analysé dans le *Jahresbericht*, 1873, t. I, p. 76).

Kundrat und Engelmann, *Untersuchungen über die Uteruschleimhaut*

recherches diffèrent de ceux obtenus par l'un ou l'autre de ces auteurs.

Utérus à terme, 22 heures après la parturition.

L'utérus qui m'a servi pour cette étude provenait d'une femme accouchée à terme et en quelques heures, sans aucune intervention. La malade avait succombé, 22 heures après sa couche, à une attaque d'éclampsie, sans fièvre ; et l'autopsie, pratiquée peu de temps après la mort, avait eu lieu par une température très-froide (12° centigr.).

1° *Cavité utérine au point de l'insertion placentaire.* — Sur des préparations fraîches obtenues par dissociation, on observe de grosses cellules, dites cellules de la caduque, de petites cellules rondes (éléments embryonnaires ou globules blancs), des globules sanguins, des fibres de tissu conjonctif, des fibres élastiques et des fibres musculaires. Mais tous ces éléments, décrits depuis longtemps, ne signifient rien isolés, et c'est leur disposition réciproque qu'on doit étudier. C'est donc sur des coupes, après durcissement, que mes recherches ont surtout porté.

Sur les coupes colorées à l'hématoxyline, on voit que la couche interne est formée par une substance jaunâtre, qui n'a pas subi l'influence de la matière colorante et qu'un grossissement suffisant nous montre être de la fibrine[1].

Au-dessous de cette couche de fibrine, on voit une couche beaucoup plus épaisse, criblée de nombreuses cavités, de grandeur et de forme différentes. Quelques-unes de ces cavités sont situées immédiatement au-dessous de la couche de

Œstr. med. Jahrb., 1873, Heft 2) (analysé dans le *Jahresbericht*, 1873, p. 96).

John Williams, *On the structure of the mucous membrane of the uterus, and its periodical changes;* London 1875.

Langhans, *Die Lösung der mütterlichen Eihäute* (*Archiv für Gynœkologie*, 1875, t. VIII, p. 287).

Friedlaender, *Ueber die Innenfläche des Uterus post partum* (*Archiv für Gynœkologie*, 1876, t. IX, p. 22).

[1] Cette couche de fibrine nous a expliqué pourquoi nous n'avions jamais pu, dans ce cas-ci, arriver à imprégner d'argent la surface de la cavité utérine.

fibrine. Mais le plus grand nombre en est à une certaine distance. Ces cavités sont de deux ordres : les unes sont remplies par des globules sanguins, non colorés par le réactif; les autres sont remplies par de petites cellules rondes très-colorées. Mais dans aucune je n'ai trouvé de cellules d'épithélium cylindrique.

Le tissu qui entoure ces cavités est formé de grosses cellules très-variables comme forme et comme dimension, cellules que l'on a décrites depuis longtemps, sous le nom de cellules propres de la caduque[1], et dont certaines atteignent jusqu'à 32 μ, et leur noyau 12 μ. Mais le plus grand nombre des grosses cellules a environ de 15 à 20 μ.

Ces cellules ne constituent pas une couche continue. Elles sont groupées de façons très-diverses, tantôt formant une gaîne circulaire autour des vaisseaux, tantôt ayant une direction oblique ou perpendiculaire à la surface utérine. Tout ce tissu est infiltré par de petites cellules sur lesquelles je vais revenir dans un instant.

Sur des coupes colorées à la purpurine[2], on voit que les grosses cellules sont séparées par une substance que le réactif n'a nullement colorée, substance fibrillaire ayant les caractères des fibres de tissu conjonctif. Le long de ces fibres on trouve de petites cellules rondes très-colorées, de 8 μ environ de diamètre, formant quelquefois des traînées parallèles à la direction des faisceaux. Plus on se rapproche de la surface et plus ces petites cellules sont nombreuses, au point de dépasser en nombre et de masquer complétement sur certains points les grosses cellules, ce qui donne presque à l'ensemble de ce tissu l'aspect d'un tissu embryonnaire. Au-dessous de cette couche, mais sans ligne de démarcation bien tranchée, on rencontre la couche musculaire, contenant aussi un certain nombre de petites cellules rondes disséminées. Les espaces lymphatiques, décrits à l'état de vacuité de l'organe par Léo-

[1] M. Robin, dans son premier mémoire de 1848, p. 200, avait trouvé à peu près les mêmes dimensions pour ces éléments, qu'il a très-bien figurés dans les planches de son mémoire de 1861.

[2] Après avoir laissé séjourner mes coupes pendant plusieurs jours dans une solution de purpurine, je les laisse 24 heures dans l'eau avant de les monter dans la glycérine.

pold[1], sont ici très-augmentés de volume et très-faciles à observer.

2° *Cavité utérine sur un point éloigné de l'insertion placentaire.* — La description que nous venons de donner de la cavité utérine au niveau de l'insertion placentaire peut aussi s'appliquer aux autres points de la surface interne de cet organe. Cependant on observe quelques différences entre les deux. Premièrement la couche de fibrine est ici beaucoup plus mince et manque même en certains endroits. On voit ensuite que les vaisseaux y sont beaucoup moins développés et moins nombreux. Enfin les grosses cellules de la caduque ont, en général, des dimensions moins considérables, quoique quelques-unes atteignent encore 28 μ. Les petites cellules rondes y sont aussi plus rares et plus régulièrement distribuées ou dans des cavités, ou en rangées parallèles à la direction des grosses cellules.

Pas plus dans ces régions que dans celle de l'insertion placentaire, je n'ai trouvé de cavités tapissées d'un épithélium ayant conservé les caractères de l'épithélium cylindrique.

La couche musculaire présentait le même aspect sur tous les points du corps utérin, partout on pouvait observer le même développement des espaces lymphatiques.

3° *Col utérin.* — En étudiant les coupes faites au niveau du col, on voit que là l'épithélium est conservé sur beaucoup de points.

Les glandes sont hypertrophiées, élargies et tapissées de leur épithélium normal. Mais la lumière des glandes, outre l'épithélium de revêtement, contient un grand nombre de cellules épithéliales desquamées. Les plis, en s'effaçant par la dilatation du col, peuvent amener à la surface l'épithélium caliciforme, qui, avant la dilatation, tapisse seulement les glandes et les replis de cette muqueuse, au moins chez la femme adulte[2]. On trouve aussi dans la muqueuse quelques petites cellules rondes.

[1] *Die Lymphgefaesse des normalen nicht schwangeren Uterus*, von Gerhard Léopold. *Archiv für Gynœkologie*, 1874, t. VI, p. 16.

[2] *Voy.* à ce sujet: de Sinéty, sur l'épithélium de l'utérus, *Comptes rendus de la Société de biologie*, 1875, p. 210.

En somme j'ai vu, comme du reste tous les auteurs qui se sont occupés de cette question, que la muqueuse du col ne participe pas à la formation de la caduque, tout en subissant quelques légères modifications.

Utérus double contenant un fœtus à terme.

Je décrirai maintenant un utérus double dont une des moitiés contenait un fœtus et dont l'autre non gravide présentait une hypertrophie énorme de la muqueuse. Je n'ai malheureusement eu à ma disposition pour l'examen histologique que la moitié non gravide; mais, l'étude de cette muqueuse m'ayant permis d'interpréter mieux certains faits observés dans d'autres cas, j'ai cru devoir en donner une description exacte. Je ne dirai rien de l'anatomie macroscopique de l'utérus de cette femme, dont l'observation clinique a été publiée[1], je rappellerai seulement que, tandis que sur certains points la couche musculaire n'avait que 4 millimètres d'épaisseur, la muqueuse atteignait jusqu'à 7 et 8 millimètres.

Sur des coupes colorées avec les différents réactifs, picrocarminate, hématoxyline et purpurine, on voit que la couche dite muqueuse est principalement formée par les grosses cellules de la caduque, qui limitent un grand nombre de cavités.

Comme dans la muqueuse décrite précédemment, ces cavités sont de deux ordres : les unes vasculaires, les autres, beaucoup plus nombreuses, sont remplies par de petites cellules rondes. Si on dissocie après l'action de l'alcool un tiers d'après la méthode de Ranvier, on voit que la muqueuse se sépare en travées perpendiculaires à la surface utérine. Le sens de ces travées est parallèle à celui du grand axe de la plupart des cavités situées dans la muqueuse. Les parties les plus rapprochées de la surface de la cavité utérine contiennent un grand nombre de petites cellules rondes[2], qui deviennent

[1] *V.* Budin, *Progrès médical*, 1876, p. 169.

Cette femme ayant succombé à une hémorrhagie pulmonaire, l'opération césarienne fut pratiquée immédiatement après la mort et permit d'amener un fœtus vivant. L'utérus était donc dans des conditions exceptionnellement favorables pour servir à un examen histologique.

[2] J'ai employé de préférence l'expression de petite cellule ronde pour ne pas trancher par une épithète la question de la nature de ces cellules.

plus rares en se rapprochant de la couche musculaire.

Si on ne considérait que la partie superficielle de la muqueuse, on serait bien embarrassé de dire quelle est l'origine des nombreuses cavités dont elle est creusée. Mais en se rapprochant de la face profonde, on voit toutes les transitions et l'on reconnaît que ces cavités correspondent à des coupes de glandes, plus ou moins régulièrement hypertrophiées. Ces glandes ne sont tapissées d'un épithélium cylindrique que sur quelques points isolés.

En général, les éléments épithéliaux ont plutôt une forme globuleuse. Un grand nombre des cellules situées dans les glandes contiennent de fines granulations, qu'on pourrait prendre au premier abord pour des granulations graisseuses. Un examen plus attentif montre qu'il n'en est rien.

En effet, ces granulations se laissent colorer par le picrocarminate ou l'hématoxyline, et l'acide osmique ne les colore pas en noir.

De la dégénérescence de ces cellules résultent des masses réfringentes, de différente grosseur, qu'on trouve de plus en plus développées en se rapprochant de la surface. Les caractères de ces produits sont les mêmes que ceux présentés par les granulations contenues dans les cellules. Il est donc très-probable que ces globes réfringents résultent d'une dégénérescence colloïde de l'épithélium. Je n'ai observé que quelques rares granulations graisseuses dans les grosses cellules les plus superficielles. La couche musculaire ne présentait rien de particulier et était, sauf sa minceur, absolument semblable à celle dont j'ai parlé ci-dessus.

L'examen de cette caduque m'a fourni des renseignements intéressants, en me permettant d'interpréter l'origine des nombreuses cavités non vasculaires que j'ai observées dans ces deux uterus ainsi que dans d'autres que je ne décrirai pas à cause de leur similitude. Ces cavités ne sont autre chose que des glandes utérines transformées sous l'influence de la gestation, et dont l'épithélium lui-même ne présente plus que sur des points très-limités les caractères épithéliaux des glandes d'un utérus à l'état de vacuité.

Les petites masses réfringentes dont j'ai parlé ci-dessus ont

été signalées par Ercolani et par Kundrat et Engelmann[1]. J'en ai observé de semblables dans un utérus de cobaye pris à peu près au terme de la gestation, sur lequel j'avais pratiqué des coupes comprenant le placenta et l'utérus.

A propos de la présence de ces produits dans la cavité des glandes utérines pendant la grossesse, je rappellerai l'idée émise il y a longtemps et soutenue dans ces dernières années par Ercolani, d'une substance spéciale ou lait utérin, sécrétée par un organe glandulaire de nouvelle formation[2].

Malgré les différences qui existent entre les glandes utérines à l'état de vacuité et de grossesse, on retrouve des caractères qui permettent de les reconnaître et de voir que les unes ne sont que des modifications des autres. En étudiant successivement sur les coupes les divers degrés de transition des glandes, on arrive à se convaincre qu'il n'y a pas lieu d'admettre un nouvel organe glandulaire.

Enfin l'absence d'épithélium de revêtement dans presque toute l'étendue de ces glandes, et principalement dans les parties les plus rapprochées du fœtus, ne permet pas, il me semble, d'adopter les hypothèses d'Ercolani à ce sujet.

On remarquera que, parmi les éléments signalés comme faisant partie de la caduque utérine, j'ai passé sous silence les cellules fusiformes décrites par la plupart des auteurs. C'est que je crois, d'après l'étude de préparations obtenues par dissociation, que les cellules dites fusiformes ne sont que des cellules plates vues de profil.

Ceci m'amène à discuter la nature des grosses cellules de la caduque, considérées par les uns comme des éléments épithéliaux, par d'autres comme des cellules de tissu conjonctif. M. Robin, tout en reconnaissant les différences considérables qui existent entre les cellules de la caduque et les épithéliums, se range à la première opinion[3]. Jassinsky[4], dans un travail

[1] V. *Jahresbericht*, 1873, p. 96.

Voy. aussi à ce sujet la dernière édition de l'*Embryologie* de Kölliker, p. 329. Leipzig, 1876.

[2] Ercolani, *loc. cit.*, *Journal* de Robin, 1868, p. 509 et 510.

[3] Robin, *Archives de médecine*, *loc. cit.*, p. 200, et Académie de médecine, *loc. cit.*, p. 137.

[4] Jassinsky, *Zur Lehre über die Structur der Placenta. Arch. f. path. Anat.*, t. XL, p. 341. Anal. *in Jahresbericht*, 1867, t. I, p. 76.

publié en 1867 dans les *Archives de Virchow*, admet aussi que la partie maternelle du placenta est formée par un tissu épithélioïde[1].

Mais Ercolani et la plupart des auteurs qui ont écrit dans ces derniers temps admettent plutôt la nature conjonctive de ces éléments[2]. Waldeyer a donné à ces cellules le nom de cellules plasmatiques[3], qu'il fait entrer dans un groupe spécial d'éléments du tissu conjonctif[4].

Pour moi, leur situation dans l'épaisseur du stroma de la caduque, la forme aplatie, la façon dont elles se comportent dans la paroi externe des vaisseaux et la variété de leurs dimensions, me portent à les considérer comme n'étant autre chose que les cellules plates de Ranvier plus ou moins augmentées de volume.

Friedlaender décrit dans la caduque utérine deux couches : une couche de cellules, la plus interne, et une couche glandulaire se continuant jusqu'à la musculaire[5]. Je crois qu'il n'y a pas lieu de faire cette distinction et que les restes des glandes, sur un utérus à terme, parviennent jusqu'à la couche la plus interne, comme je l'ai observé sur l'utérus double dont j'ai donné la description. Il est très-vrai que les cellules de la caduque sont plus grosses en se rapprochant des membranes de l'œuf, mais on trouve tous les intermédiaires entre les cellules de tissu conjonctif ordinaire et les cellules géantes, de forme et de dimension souvent si bizarres. Les glandes sont aussi plus dilatées vers la zone moyenne, mais un certain nombre de ces glandes, comme je l'ai déjà dit, se voient encore près du point de jonction des parties maternelles et fœtales du placenta.

Il n'y a donc pas lieu de discuter, comme l'ont fait dernièrement Langhans[6] et Friedlaender, pour savoir si la déhiscence

[1] *Épithéloïdes Gewebe.*

[2] Voy. à ce sujet Kölliker, *Entwicklungsgeschichte*, etc., Leipzig, 1876, p. 327.

[3] *Plasmazellen.*

[4] Waldeyer, *Ueber Bindegewebszellen. Arch. f. microsc. Anat.*, t. XI, p. 176. Anal. *in Centralblatt*, 1876, p. 45.

[5] Friedlaender, *loc. cit.*, 1870, p. 10 et 28, pl. I, fig. 1.

[6] Langhans, *Die Lösung der mütterlichen Eihaeute. Archiv f. Gynaek.*, t. VIII, p. 287, 1875, et pl. IX.

du placenta s'opère dans la couche des cellules ou dans celle des glandes. Le second de ces auteurs revient du reste un peu sur sa première opinion dans un article plus récent, en disant qu'il n'y a pas de limite bien tranchée entre la couche des grosses cellules et la couche des glandes [1].

On a dit aussi que la déhiscence du placenta et des membranes résultait de la dégénérescence graisseuse des éléments de la caduque [2]. En étudiant, au moyen du raclage ou des dissociations, la face utérine du placenta ou des membranes, ou la face interne de l'utérus, immédiatement après l'accouchement, on voit que la plupart des grosses cellules ne contiennent pas de granulations graisseuses ou en contiennent peu. Les cellules contenant de la graisse sont de petites cellules rondes et encore sont-elles relativement rares.

Les préparations provenant des points placentaires présentent les mêmes éléments, il y a cependant plus de graisse dans les cellules de la portion non placentaire. Mais sur aucun point l'état graisseux des éléments n'est suffisant, il me semble, pour qu'on puisse le considérer comme cause de la déhiscence des membranes.

Enfin, les points dans lesquels on trouve le plus de graisse ne sont pas ceux sur lesquels a lieu la déchirure, mais ils sont situés dans les parties plus voisines du fœtus en rapport avec le chorion. Ce serait évidemment dans cette région que devrait se produire la déhiscence, si elle était due à cette dégénérescence graisseuse.

Une autre question encore obscure est celle du processus par lequel se reforme l'épithélium du corps de l'utérus après l'accouchement.

Pour Friedlaender et ceux qui ont écrit depuis lui, les glandes, au moins dans leur partie profonde, conserveraient leur revêtement épithélial et ce revêtement deviendrait le point de départ du nouvel épithélium, destiné à revêtir la cavité utérine.

Dans un des deux utérus dont j'ai parlé, la femme était à

[1] *Ueber die Innenflaeche des Uterus post partum*, von Carl. Friedlaender, *Archiv f. Gynaekologie*, t. IX, 1876, p. 25.

[2] Pour Langhans, la dilatation ampullaire des glandes serait cause de la déhiscence, à la portion moyenne de la caduque. Langhans, *loc. cit.*, p. 291.

terme et l'opération césarienne fut pratiquée immédiatement après la mort. Dans ce cas-là, j'ai observé, comme Friedlaender[1], que les glandes avaient conservé leur épithélium sur certains points de la couche profonde en se rapprochant de la couche musculaire. Mais dans l'autre utérus recueilli dans les conditions que j'ai indiquées, 22 heures après l'accouchement, il m'a été impossible de retrouver sur aucun point de la cavité utérine (toujours excepté le col) une seule cellule épithéliale ayant conservé ses caractères. Tout le tissu, ainsi que la lumière des glandes, était infiltré d'éléments embryonnaires.

Il me paraît très-probable que c'est aux dépens de ces éléments embryonnaires que doit se reformer le nouvel épithélium[2].

Si je résume les conclusions auxquelles m'ont amené ces recherches, je dirai que :

1° Les différentes caduques, décrites sous le nom de caduque sérotine, caduque réfléchie et caduque vraie, ont une même origine et sont constituées par les mêmes éléments anatomiques ;

2° Jusqu'au terme de la grossesse, on trouve en certains points de la cavité utérine des portions de glandes tapissées de leur épithélium cylindrique ; mais après l'accouchement on n'observe plus d'épithélium, celui-ci est remplacé par des cellules embryonnaires qui infiltrent tout le tissu ;

3° On ne peut attribuer la déhiscence du placenta à la dégénérescence graisseuse d'une partie de la caduque ; la quantité de graisse contenue dans les éléments est tout à fait insuffisante pour qu'on puisse la considérer comme étant la cause de la séparation des membranes.

[1] Friedlaender a aussi décrit un utérus après une opération césarienne. Friedlaender, *loc. cit.*, p. 14.

[2] Williams a admis ce mode de formation pour l'épithélium de l'utérus après la menstruation. Williams, *loc cit.*, p. 27.

VII.

EXAMEN HISTOLOGIQUE D'UN CAS DE CANCER ENCÉPHALOÏDE DU POUMON (EPITHELIOMA),

par **L. MALASSEZ.**

(Planche VI.)

I. Renseignements cliniques et caractères macroscopiques. — II. Examen histologique : 1° des tumeurs pulmonaires ; 2° des lymphatiques profonds et des ganglions bronchiques ; 3° des plèvres. — III. Dénomination et classification. — IV. Exemples de tumeurs semblables.

A la fin de l'année dernière, j'ai eu l'occasion d'examiner une pièce de cancer encéphaloïde primitif du poumon ; la rareté de semblables tumeurs, l'intérêt tout particulier de celle-ci m'ont décidé à en publier l'examen histologique dans ce recueil [1].

I. — *Renseignements cliniques et caractères macroscopiques.*

Cette pièce avait été recueillie dans le service de M. le Dr Bucquoy à l'hôpital Cochin par M. Lataste, interne du service. Elle provient d'une femme de 47 ans, bien constituée, de bonne santé habituelle, qui avait été prise un mois auparavant d'une dyspnée sans cesse croissante et était morte dans un état asphyxique. Les symptômes observés avaient été des symptômes d'épanchement pleural et de congestion pulmonaire.

[1] Pièce n° 112, série A de la collection du laboratoire. Elle a été présentée à la Société anatomique de Paris, en octobre 1875, par M. Lataste ; on trouvera dans les bulletins de cette Société (année 1875, p. 767) l'observation clinique détaillée, le compte rendu de l'autopsie et les résultats d'un premie examen histologique.

A l'autopsie, les deux feuillets pleuraux furent trouvés très-épaissis et totalement confondus du côté droit; à gauche, ils n'étaient pas partout accolés et limitaient une poche contenant deux litres environ d'un liquide séreux et limpide. Les deux poumons étaient volumineux, lourds, fortement congestionnés et parsemés de tumeurs de dimensions variables. Les plus petites avaient à peu près la forme et le volume d'un petit pois; le plus grand nombre avaient les dimensions d'une cerise; enfin il existait des masses plus volumineuses, très-irrégulières, lobulées, qui résultaient évidemment de l'agglomération d'un certain nombre de tumeurs plus petites. Leur tissu était d'un blanc rosé quelque peu jaunâtre, de consistance molle, et donnait par le raclage ou simplement par pression bilatérale une matière crémeuse, pultacée, incomplétement miscible à l'eau. Le centre des plus grandes masses était plus jaunâtre et parsemé sur quelques-uns de ses points de stries noirâtres ; ce qui lui donnait l'aspect du fromage de Roquefort. Il n'y avait pas de cavernes ; les lésions n'étaient ni plus considérables, ni plus avancées aux sommets que partout ailleurs. On avait en un mot tous les caractères du *cancer encéphaloïde disséminé du poumon.*

De plus, et c'est ce qui constitue un des côtés intéressants de cette observation, les autres organes et tissus ont été trouvés parfaitement sains. Ce serait donc un exemple aussi net que possible (l'autopsie paraît avoir été faite avec le plus grand soin) de cancer *primitif* du poumon.

II. — *Examen histologique.*

Quelle est la structure de ces tumeurs? Dire, en effet, que ce sont des masses de cancer encéphaloïde n'apprend rien sur leur espèce histologique ; le mot de cancer a une signification purement clinique, l'épithète d'encéphaloïde n'exprime qu'un simple aspect extérieur, et la dénomination de cancer encéphaloïde peut s'appliquer à des tumeurs de structures très-différentes : sarcome, lymphadénome, épithéliome, carcinome. Les examens histologiques ont porté sur :

1° Les tumeurs pulmonaires ;

2° Les lympathiques profonds et les ganglions bronchiques;

3° Sur les plèvres.

Les procédés employés ont été : 1° le raclage et la dissociation, soit à l'état frais, soit après macération dans l'alcool à 35° ; 2° les sections après durcissement des tissus dans l'alcool, l'acide picrique, la gomme et l'alcool. Les colorations ont été obtenues avec le picrocarminate et la purpurine.

1° *Tumeurs pulmonaires.* — Si l'on examine au microscope la coupe d'une des plus petites tumeurs, de celles qui ne sont pas plus grosses qu'un petit pois, on voit qu'elles sont formées par un stroma conjonctif limitant de petites cavités kystiques tapissées d'un revêtement épithélioïde. (*Pl.* VI, *fig.* 1.)

Le stroma (*fig.* 1, 1) présente même disposition alvéolaire, même structure fibro-élastique que celle du poumon, il se continue même avec lui au niveau des confins de la tumeur ; aussi peut-on dire que la charpente de la tumeur est constituée par les parois des alvéoles pulmonaires qui ont persisté. Il existe bien parfois, au centre des tumeurs, des alvéoles plus grands que ne le sont les alvéoles pulmonaires ; mais ces grands alvéoles résultent de l'ouverture d'un certain nombre d'alvéoles voisins les uns dans les autres, comme le prouvent les débris de parois plus ou moins atrophiées qui proéminent dans ces grandes cavités.

Le revêtement épithélioïde (*fig.* 1, 2) n'est pas régulier, il offre souvent des saillies qui proéminent dans l'intérieur des alvéoles sous forme de végétations et de villosités ; elles sont parfois si nombreuses et si volumineuses qu'elles remplissent presque complétement la cavité alvéolaire, on pourrait alors la prendre pour un alvéole de carcinome. Les cellules qui composent le revêtement ont des formes et des dispositions variables d'une cavité alvéolaire à l'autre, parfois même dans les différentes parties d'une même cavité. Ici, elles sont disposées sur une seule couche et sont ou cylindriques (*fig.* 3), ou cubiques ou presques plates (*fig.* 2). Là, et c'est le fait le plus habituel, elles sont stratifiées (*fig.* 4) ; les plus superficielles ont alors la forme de massue, elles adhèrent aux parois alvéolaires par un pédicule long et mince qui passe entre les cellules situées au-dessous d'elles, tandis que leur extrémité renflée est libre et possède un ou

plusieurs gros noyaux; les cellules les plus profondes ont au contraire la forme de cônes dont la pointe serait libre tandis que leur base serait en rapport avec la paroi alvéolaire et contiendrait le noyau; les cellules intermédiaires ont des formes de transition, elles sont polyédriques, fusiformes, etc. C'est ainsi que sont constituées les parties végétantes.

Le contenu des alvéoles présente de grandes variations comme quantité et comme composition. Lorsque le revêtement épithélioïde est végétant, le contenu est d'autant moins abondant que les végétations sont plus considérables ; par contre, lorsque le liquide kystique est très-développé, le revêtement est constitué par une seule couche de cellules souvent aplaties. Parfois le contenu est très-fluide ; il est formé par un liquide coagulable par l'alcool, au milieu duquel nagent des cellules épithélioïdes plus ou moins dégénérées, et des granulations graisseuses isolées ou agglomérées. Le plus souvent ce contenu est d'apparence crémeuse ; on y trouve les mêmes parties constituantes que précédemment, mais les parties solides y sont proportionnellement plus abondantes.

Les grosses tumeurs (nous avons vu qu'elles paraissent résulter de la réunion d'un certain nombre de petites tumeurs) ont une structure analogue. La seule particularité qu'elles présentent consiste en l'existence de parties caséifiées dans leur centre. Là où cette dégénérescence se produit, on voit le contenu caséeux des kystes augmenter peu à peu, tandis que le revêtement des alvéoles devient moins saillant, s'aplatit de plus en plus, et finit par disparaître complétement; le contenu caséeux se trouve alors en contact immédiat avec le stroma. Celui-ci résiste quelque temps au processus dégénératif; mais bientôt, entouré complétement de parties caséifiées, il succombe à son tour. On peut cependant le reconnaître longtemps encore au milieu des masses caséeuses sous la forme d'un réseau plus clair, son tissu laissant après lui des détritus moins opaques que ceux qui proviennent de la dégénération des cellules. Les parties noirâtres, qui se voient sur quelques tumeurs du sommet du poumon et leur donnent cet aspect de fromage de Roquefort, sont dues à l'existence de pigment noir siégeant dans les parois alvéolaires envahies par le néoplasme.

En résumé, les tumeurs pulmonaires grosses ou petites sont dues à la présence de cellules épithélioïdes sur les parois alvéolaires; de sorte que les cavités respiratoires se trouvent ainsi transformées en véritables cavités kystiques. L'existence de ces cellules constitue donc le phénomène pathologique prédominant.

Il nous faut maintenant établir la nature de ces cellules que nous nous sommes contenté de désigner jusqu'à présent par le nom d'épithélioïdes. Or, parmi ces cellules, il en est qui ressemblent complétement à des cellules épithéliales normales : telles sont les cellules cylindriques, les cellules cubiques, voire même les cellules aplaties ; on peut donc les regarder comme des cellules épithéliales, et dire que dans les points où elles constituent le revêtement alvéolaire il y a eu, pour parler un langage connu, non pas hétéromorphie, mais simplement hétérotopie.

Mais il est d'autres cellules qui s'écartent plus ou moins des formes normales de l'épithélium adulte ; on doit cependant les considérer comme de nature épithéliale, en raison de la continuité de tissu qui existe entre les revêtements qu'elles forment et ceux que constituent les cellules manifestement épithéliales ; en raison aussi de l'existence des cellules ayant des formes intermédiaires entre les cellules les plus normales et les cellules les plus anormales d'aspect. Je ne crois même pas qu'on doive les regarder comme des formes épithéliales atypiques, comme des produits épithéliaux hétérologues ; beaucoup d'entre elles, en effet, celles par exemple qui occupent les couches profondes de ces revêtements pathologiques, ressemblent aux cellules polyédriques des couches profondes de certains épithéliums normaux stratifiés. On peut les envisager comme des cellules qui, au lieu d'atteindre leur état adulte et de revêtir leur forme typique comme dans les épithéliums normaux , s'hypertrophieraient et se multiplieraient sans arriver à leur complet développement ; de là ces formes si bizarres, ces dimensions parfois si considérables, cette multiplicité si fréquente des noyaux. Ces cellules seraient donc des cellules épithéliales métatypiques en voie d'hypertrophie et de prolifération. On pourrait jusqu'à un certain point les comparer à ces animaux qui peuvent se

multiplier lorsqu'ils sont encore à l'état de métazoaires.

D'après cette manière de voir, les cellules développées dans les alvéoles pulmonaires seraient toutes des cellules épithéliales.

Quelle est l'origine de ces cellules ? — Les lésions les plus avancées, celles qui ont apparu les premières, sont évidemment ces grosses tumeurs à centre caséifié ; mais, comme ces tumeurs sont constituées par la réunion d'un certain nombre de petites tumeurs semblables à celles que l'on trouve isolées dans le parenchyme pulmonaire et qui sont les lésions les moins avancées qu'il soit possible de rencontrer, on peut en conclure que les lésions primitives ont été de petites tumeurs semblables. Or, leurs formes et leurs dimensions sont si bien en rapport avec celles des lobules pulmonaires qu'il y a toute raison de supposer qu'elles ont pour siége primitif ces petits organes élémentaires, et que le processus pathologique a débuté par eux. Le problème revient donc à chercher comment s'est faite la néoformation épithéliale dans le lobule pulmonaire. Mais ici les faits nous font défaut. Les cellules épithéliales sont-elles nées d'emblée dans les vésicules ? ou bien, ce qui paraît plus vraisemblable, sont-elles nées dans les dernières ramifications bronchiques, et se sont-elles étendues de là aux vésicules du lobule correspondant ? On ne saurait dire ; le seul fait positif que j'aie pu constater est que les bronches d'un certain volume ne sont pas épithélioma-teuses.

Je n'ai pas été plus heureux sur la question de savoir ce que deviennent les cellules endothéliales normales des alvéoles, si elles sont détruites ou transformées.

2° *Lymphatiques profonds et ganglions bronchiques.* — En cherchant à me rendre compte de l'état des bronches, j'ai trouvé dans le tissu cellulaire qui les entoure, elles et les vaisseaux pulmonaires, des amas cellulaires allongés dans le sens des bronches et des vaisseaux.

En certains endroits ces amas présentent une cavité centrale plus ou moins régulière ; les cellules qui les composent sont alors disposées sous forme de revêtement muqueux à une ou plusieurs couches, elles montrent les mêmes variétés

de formes et de dimensions que celles décrites plus haut, et peuvent être regardées comme de même espèce. Nous avons donc là des cavités kystiques tout à fait comparables à celles qui composent les tumeurs pulmonaires.

Ailleurs les amas sont pleins, sans cavité et généralement plus étroits que les précédents; ils semblent moins adhérents aux parois sur lesquelles on constate souvent des cellules plates. Les éléments qui composent ces amas sont de forme et de dimension des plus variées, généralement polyédriques, et ont de un à plusieurs noyaux, on dirait des cellules de carcinome. Cependant, comme les amas pleins sont en continuité parfaite avec les amas cavitaires, comme il existe toutes les transitions entre leurs formes cellulaires respectives, nous sommes conduit à admettre que les cellules des amas pleins sont de même nature que celle des amas cavitaires, et qu'elles sont les unes comme les autres des formations épithéliales.

Le siége, la forme générale de ces amas épithéliaux portent à supposer qu'ils se sont développés dans les lymphatiques profonds du poumon consécutivement aux tumeurs pulmonaires (les lésions ganglionnaires vont nous confirmer dans cette hypothèse [1]).

Les ganglions bronchiques examinés à l'œil nu paraissaient si complétement sains que je n'aurais pas eu l'idée de les examiner au microscope si je n'avais trouvé les lésions précédentes; et cependant les altérations sont déjà très-prononcées.

Un certain nombre de lymphatiques (les afférents probablement) contiennent, mêlées aux globules blancs, des cellules complétement semblables à celles qui tapissent les alvéoles pulmonaires ou constituent les amas épithéliaux que je suppose être des lymphatiques infectés. La proportion de ces éléments est variable, elle est parfois si considérable qu'ils remplissent à eux seuls toute la lumière du vaisseau.

[1] Ces faits, comme on le voit, se rapprochent de ceux décrits dans ces derniers temps par MM. Charcot et Debove (*Soc. anat.*, 1874, p. 861), Troisier (*Arch. physiol.*, 1874, p. 354, et *Thèse doct. Paris*, 1874), Maurice Raynaud (*Soc. méd. des hôpitaux*, 1874), et plus particulièrement des lésions découvertes par M. Arcadius Rajewsky dans un cas de cancer du diaphragme consécutif à un cancer du foie. (*Arch. Virchow*, 1876, p. 155.)

Le tissu ganglionnaire présente dans ses portions caverneuses, surtout dans celles qui occupent les régions périphériques de la glande, un certain nombre de cavités irrégulières tapissées par un revêtement épithélial tout à fait semblable à celui des tumeurs pulmonaires (*fig.* 5, 2); elles ne sont séparées les unes des autres que par le gros réticulum de la substance caverneuse, aussi semblent-elles communiquer toutes entre elles. A côté de la cavité et souvent en continuité avec elle, il existe des masses épithéliales pleines. Sur une coupe heureuse, j'ai vu partant d'une des cavités kystiques de la portion caverneuse un prolongement épithélial plein qui s'infiltrait dans la substance folliculeuse voisine (*fig.* 5, 3); c'était sans doute le début de l'envahissement épithélial.

La substance folliculeuse des ganglions est moins constamment envahie et elle l'est d'une façon quelque peu différente; les cellules épithéliales, au lieu d'être réunies en amas plus ou moins volumineux, creux et pleins, sont généralement disséminées dans la substance folliculeuse, comme si elles étaient venues une à une prendre la place des globules blancs au sein du réticulum lymphatique.

Comme on le voit, ce sont toujours les mêmes lésions : mêmes formes cellulaires; les unes cylindriques ou cubiques, disposées en revêtement comme certains épithéliums normaux; les autres tout à fait polymorphes, formant des revêtements végétants ou des amas cellulaires pleins, et pouvant être regardées comme des formes épithéliales métatypiques. C'est aussi le même mode de développement dans des cavités préexistantes : au lieu des alvéoles et des lymphatiques pulmonaires, ce sont les espaces réticulaires des ganglions.

Quel rapport existe-il entre ces lésions et les précédentes? Le peu d'étendue des lésions ganglionnaires (quelques-uns des ganglions examinés sont à peine atteints), leurs caractères très-nets d'activité, montrent qu'elles sont de date récente; qu'elles sont par conséquent postérieures aux lésions pulmonaires. D'autre part, la présence des cellules au milieu des globules blancs dans les lymphatiques afférents, la ressemblance de ces cellules avec celles qui se trouvent dans les alvéoles malades prouvent que les lésions

ganglionnaires sont produites par les lésions pulmonaires. D'après cela, les amas épithéliaux trouvés dans les poumons au voisinage des bronches et des vaisseaux sanguins seraient bien les lymphatiques par lesquels l'infection épithéliale se serait effectuée.

Les faits précédents peuvent nous donner encore quelques renseignements sur le développement de l'infection lymphatique et ganglionnaire qui produit, d'une part, des amas épithéliaux pleins, de l'autre, des cavités kystiques.

Dans les portions pleines des amas épithéliaux, la persistance de cellules endothéliales en dehors d'eux, l'absence d'éléments jeunes ou de cellules lymphatiques autour d'eux, l'existence au contraire de cellules épithéliales en voie de prolifération, indiquent que leur développement se fait plutôt par multiplication de leurs cellules propres que par la transformation des cellules endothéliales ou des globules blancs en cellules épithéliales. Les formes plus grêles, plus allongées de ces amas épithéliaux pleins prouvent que leur développement ne se fait pas sur place, qu'il se fait en longueur ; que ces amas épithéliaux envahissent donc de proche en proche les tissus voisins. Enfin l'absence des cellules épithéliales normales et adultes montre que les cellules n'arrivent pas à leur complet développement, comme si toute leur vitalité était employée à se multiplier plutôt qu'à se perfectionner.

Dans les portions kystiques, la multiplication des éléments se fait bien encore par prolifération cellulaire comme cela se voit au niveau des végétations épithéliales ; mais la ressemblance qui existe entre les revêtements épithéliaux de ces cavités et ceux des muqueuses normales indique que leurs cellules doivent se développer comme celles de ces muqueuses, aux dépens d'éléments adhérents aux parois kystiques; ces parois jouant le rôle de derme. Les formes plus arrondies, les dimensions plus grandes des amas épithéliaux kystiques prouvent que ces amas se développent sur place et refoulent les tissus voisins plutôt qu'ils ne les envahissent. L'existence enfin de cellules épithéliales cylindriques ou cubiques montre qu'en certains points, au moins, le développement se fait suivant le type normal.

D'après cela, les portions pleines des amas épithéliaux

lymphatiques ou ganglionnaires seraient de jeunes colonies en voie de migration; tandis que les portions kystiques seraient des colonies fixées, bâties sur le même plan que la mère patrie. D'où viennent ces différences? La cause en est-elle dans le terrain, favorable ici au développement kystique, défavorable ailleurs? Est-elle dans le mode d'activité cellulaire, les formes cellulaires typiques n'apparaissant qu'après un certain nombre de générations métatypiques?— Questions insolubles pour le moment.

3° *Plèvres.* — Il était intéressant de voir s'il s'était produit une infection du côté des plèvres; et j'ai étudié un point voisin des tumeurs pulmonaires, lequel présentait un épaississement et une adhérence des deux feuillets pleuraux.

Or, au milieu du tissu conjonctif dense de nouvelle formation, j'ai encore trouvé les mêmes amas épithéliaux allongés et pleins en certains endroits (*fig.* 6, 3), creux et disposés en forme de kystes ailleurs (*fig.* 6, 4). Comme dans le poumon, comme dans les vaisseaux et les ganglions lymphatiques, les cavités kystiques sont tapissées tantôt par des cellules cylindriques ou cubiques, disposées sur une seule couche, tantôt par des cellules polyédriques et polymorphes, généralement disposées sur plusieurs couches, et faisant habituellement des saillies plus ou moins considérables dans l'intérieur des cavités.

Les amas épithéliaux pleins sont également constitués par de grandes cellules polyédriques et polymorphes, à un ou plusieurs noyaux; et comme toujours ces amas ont des formes allongées. Mais ici, ils sont plus nombreux et plus développés que partout ailleurs, ils se ramifient et s'anastomosent fréquemment les uns avec les autres, et envoient des prolongements qui se terminent tantôt en pointe effilée, tantôt par une extrémité arrondie (*fig.* 7). Lorsque ces amas épithéliaux sont très-rapprochés et que leurs anastomoses sont nombreuses, ils ne sont plus séparés que par de faibles épaisseurs de tissu fibreux, lequel prend alors un aspect alvéolaire, et l'ensemble ressemble tout à fait à des coupes de carcinome (fait important sur lequel je reviendrai plus loin). Sur les coupes traitées par le pinceau et dans lesquelles une partie des amas épithéliaux a été chassée, on peut s'assurer qu'il

existe des cellules plates à la surface du tissu conjonctif (*fig* 6, 2) ; mais, n'ayant pu faire d'imprégnations d'argent, je ne saurais dire si elles forment ou ne forment pas un revêtement continu, si les espaces dans lesquels s'est développée la néoformation épithéliale sont des voies lympathiques ou de simples interstices de tissu conjonctif. Cela importe peu du reste, le fait principal est l'existence de l'infection épithéliale, infection provenant du poumon comme j'ai pu le constater sur quelques coupes heureuses.

Je n'insiste pas à nouveau sur la signification des différentes formes de cellules et de leurs divers modes de groupement dans les lésions pleurales, elle doit être évidemment la même que celle des lésions précédentes, et je n'ai rien de nouveau à ajouter.

Résumé. — Jetons maintenant un coup d'œil d'ensemble sur les faits que nous venons de passer en revue et sur les hypothèses les plus vraisemblables que ces faits nous ont suggérées.

La lésion cancéreuse primitive consiste en une *néoformation épithéliale* se produisant sur les parois des alvéoles pulmonaires, de telle sorte que les cavités respiratoires se trouvent transformées en cavités muqueuses ou kystiques.

Les cellules de nouvelle formation ont les unes des formes normales et adultes (cylindriques ou cubiques), elles sont *typiques;* les autres ont des formes variées, généralement anormales, elles doivent être considérées comme des cellules normales n'ayant pas atteint leur complet développement et étant en voie de prolifération, elles peuvent être dites *métatypiques*.

Cette néoformation envahit le tissu pulmonaire par *lobules* (peut-être a-t-elle son point de départ dans les dernières ramifications bronchiques). Elle atteint tantôt un lobule isolé, tantôt une grappe plus ou moins considérable de lobules voisins ; de là, les petites et les grosses tumeurs pulmonaires.

Du poumon, le cancer tend à *se généraliser* par deux voies : 1° par les lymphatiques profonds et les ganglions bronchiques ; 2° par les lymphatiques superficiels et les plèvres.

L'infection paraît due, entre autres causes, à des transports d'éléments épithéliaux. Les néoformations épithéliales se-

condaires se développent, comme la néoformation primitive, dans des cavités préexistantes (espaces lymphatiques, ganglionnaires et conjonctifs) ; elles ne s'accompagnent pas, ou peu, de néoformation conjonctive (les adhérences pleurales paraissent antérieures à l'infection épithéliale).

Elles se présentent sous deux aspects différents :

Les unes ressemblent complétement aux néoformations primitives; les cellules épithéliales typiques ou métatypiques qui les composent sont disposées sous forme de *revêtements muqueux*, et constituent des cavités kystiques dont le volume s'accroît peu à peu; ce sont des colonies bâties sur le même plan que la mère patrie, et se développant sur place.

Les autres, au contraire, sont des *amas épithéliaux pleins* sans cavité kystique centrale, s'accroissant en longueur, s'anastomosant les uns avec les autres et revêtant parfois la disposition alvéolaire du carcinome. Elles sont uniquement constituées de cellules métatypiques et proliférantes, et peuvent être considérées comme des colonies jeunes envahissantes.

Ces deux formes de néoformations secondaires, si différentes d'aspect, peuvent cependant s'engendrer l'une l'autre.

III. — *Dénomination.*

Quel nom donner à un tel cancer; à quelle espèce histologique faut-il le rapporter? La réponse est facile quand il s'agit de ces cavités kystiques tapissées par un revêtement épithélial cylindrique : on peut les désigner sous le nom d'épithélioma cylindrique, et les ranger à côté de certains kystes de l'ovaire et du testicule, dans ce grand groupe de néoformations que j'ai proposé [1] d'appeler épithéliomas muquoïdes, afin de rappeler leur ressemblance avec les revêtements muqueux normaux.

L'hésitation commence pour les cavités kystiques dans lesquelles les cellules, tout en étant disposées en revêtement, s'écartent des formes épithéliales normales et adultes. Le doute est complet en face de ces néoformations secondaires

[1] Société anatomique, 1874, p. 358 et suivantes, et *Archives de physiologie*, 1875, p. 331.

non kystiques, qui peuvent en certains points présenter tous les caractères du carcinome le plus typique.

Mais il est un fait qui me paraît prédominant et sur lequel j'ai insisté plus haut; c'est l'étroite parenté qui existe entre les diverses formes cellulaires : tous ces éléments sont en effet de même nature, ce sont des éléments épithéliaux; ils ne diffèrent que par leur mode de développement, les uns arrivant à la forme épithéliale typique, sécrétant le liquide kystique et ne proliférant pas; les autres n'arrivant pas à cette forme, sécrétant peu ou point, mais proliférant activement et, fait caractéristique, pouvant engendrer des éléments de forme typique. Aussi je regarde ces néoformations, si différentes d'aspect des épithéliomas muquoïdes ordinaires, comme étant cependant de même espèce qu'eux; les différences tiendraient uniquement au mode de développement de leurs éléments constituants.

A un premier degré, les cellules sont encore disposées en revêtement comme les cellules épithéliales normales; mais elles sont devenues métatypiques et proliférantes, et, au lieu de constituer un revêtement régulier, elles forment des végétations qui s'avancent peu à peu dans l'intérieur de la cavité kystique : l'épithélioma muquoïde est devenu végétant.

A un second degré, les cellules épithéliales métatypiques et proliférantes remplissent complétement les espaces dans lesquels elles se trouvent; elles envoient au loin des prolongements épithéliaux pleins, que l'on peut considérer comme des végétations qui se sont infiltrées et ont progressé dans les interstices et les lymphatiques des tissus voisins : l'épithélioma a perdu sa disposition de revêtement, son aspect muquoïde; il est devenu infectant.

C'est alors qu'on peut lui trouver ces dispositions, en réseau ou en alvéoles, caractéristiques du carcinome ; fait très-important au point de vue des rapports qui existent entre l'épithéliome et le carcinome. Sans avoir la prétention de vouloir résoudre cette grave question, je me contenterai de faire remarquer que les termes de carcinome et d'épithéliome ont des significations d'ordre tout différent : le mot épithéliome caractérise la nature de l'élément prédominant dans une espèce de tumeur, quelle que soit du reste la disposition de

cet élément; le mot carcinome, au contraire, indique une disposition spéciale qu'ont prise des éléments cellulaires dont on discute encore la nature [1]. On pourrait dire que le mot épithéliome est un terme d'histologie, d'anatomie générale pathologique; tandis que celui de carcinome serait un terme d'anatomie descriptive microscopique. Aussi ces deux termes peuvent-ils s'appliquer à une même néoformation : l'un indiquant son espèce histologique, l'autre sa forme anatomique. Un épithéliome peut revêtir la forme carcinomateuse, un carcinome peut etre de nature épithéliale.

Dans le cas actuel nous aurions un épithéliome qui en certains points aurait revêtu la forme carcinomateuse.

IV. — *Exemples de faits semblables.*

De telles transformations ne sont pas, du reste, des faits exceptionnels; j'en ai observé dans la parotide, le sein, l'ovaire, le testicule. Dernièrement encore j'ai eu l'occasion d'examiner une tumeur du sein [2] très-comparable à celle-ci. Elle présentait plusieurs noyaux distincts : l'un d'eux était dû à une prolifération épithéliale qui s'était développée dans les acini et les conduits d'un ou de plusieurs lobules voisins, et les avait considérablement distendus. Le tissu ambiant était parfaitement sain, il n'y avait donc pas là de phénomènes d'irritation de voisinage, c'était bien une néoformation épithéliale spontanée, un épithélioma intralobulaire (carcinome épithélial vrai, cancroïde glandulaire, adénome., etc., peu importe la dénomination).

Un autre noyau semblable au précédent se continuait avec une masse d'aspect encéphaloïde. On y trouvait, outre l'épithélioma intralobulaire comme dans le noyau précédent, des amas cellulaires carcinomateux disséminés dans le tissu conjonctif lobulaire, c'était le début de l'infection épithéliale. Plus loin, au niveau de la portion encéphaloïde, il n'y avait plus que du tissu carcinomateux ; mais, fait intéressant, dans

[1] On sait que pour certains histologistes ces cellules sont conjonctives, qu'elles sont endothéliales pour quelques-uns, épithéliales pour beaucoup d'autres.

[2] Pièce n° 41, série B de la collection du laboratoire. Cette tumeur avait été enlevée par M le Dr Terrier chez une femme de 62 ans.

quelques alvéoles les cellules avaient laissé entre elles un espace kystique, s'étaient disposées en revêtement, et avaient pris une forme cylindrique, prouvant ainsi leur nature épithéliale par leur retour à leur forme typique. La forme et les dimensions de ces cavités empêchaient d'admettre qu'elles fussent des cavités glandulaires altérées ; du reste les lobules qui n'étaient pas le siége de l'épithélioma s'atrophiaient lorsqu'ils étaient envahis par l'infection épithéliale.

On trouvera, dans un mémoire dejà ancien de M. Cornil [1], des exemples de cancers du sein dans lesquels « les culs-de-« sac présentaient : une hypergenèse et une hypertrophie de « leurs noyaux épithéliaux, et leur passage à l'état de cellules « pavimenteuses, sphériques, vésiculeuses, de volume varia-« ble ;..... tandis qu'une genèse analogue de noyaux et de cel-« lules avait en même temps lieu dans le tissu conjonctif « ambiant [2]... Ces lésions aboutissaient à la structure ordi-« naire des tumeurs squirrheuses, c'est-à-dire à une trame « formée de tissu conjonctif dans les mailles de laquelle sont « réunies les cellules épithélioïdes [3]. » Ce sont donc, comme on le voit, des formes cancéreuses très-voisines de celles que je viens de citer.

M. Robin fait certainement allusion à des tumeurs semblables lorsqu'il parle des « genèses aberrantes » qui se produisent au voisinage des glandes atteintes d'hypergenèse et dans les ganglions correspondants [4]. « Au sein des gan-« glions lymphatiques, dit-il, on voit naître des tubes « glandulaires ramifiés et terminés en cœcum de même forme « et de mêmes dimensions que l'organe précédent. Au lieu « de tubes proprement dits, ce sont assez souvent de véri-« tables cylindres pleins composés de noyaux ou de cellules « juxtaposés... . »

Je rapprocherai également de ces cas d'épithéliomas glan-

[1] Cornil, Contribution à l'histoire du développement histologique des tumeurs épithéliales. *Journ. de l'anat. et de la physiol.*, 1865, p. 266 et 476, planches XXVI et XXVII, XXX et XXI.

[2] *Loc. cit.*, p. 494.

[3] *Loc. cit.*, p. 274.

[4] Robin, Sur les divers modes de la naissance des éléments anatomiques *Journ. anat. phys.*, 1865, p. 122.

dulaires devenant carcinomateux cette très-intéressante tumeur du corps thyroïde décrite tout récemment par M. le Dr Cornil dans ces *Archives* [1]. Là où les lésions étaient les moins avancées, les cellules épithéliales qui tapissent les follicules glandulaires étaient devenues beaucoup plus volumineuses, mais elles avaient encore conservé leur forme typique et leur disposition sur une seule couche. Plus loin les cellules étaient polymorphes et possédaient de un à plusieurs noyaux; elles présentaient « en un mot tous les caractères des cellules données « comme caractéristiques du cancer. » Elles étaient disposées en plusieurs rangées et remplissaient plus ou moins la cavité folliculaire. La substance colloïde avait plus ou moins disparu; et les follicules agrandis n'étaient plus séparés que par de minces cloisons. Enfin, « le tissu conjonctif périphé- « rique à la partie malade de la glande était infiltré de cel- « lules polygonales ou globuleuses analogues à celles de la « tumeur. »

M. Cornil regarde cette tumeur « comme intermédiaire entre « les diverses formes d'épithéliome... tout en reconnais- « sant qu'elle ne rentre pas dans l'un des types de l'épithé- « liome ni du carcinome... et qu'elle est de celles qui ne peu- « vent être assimilées complétement [2]. »

C'est encore un cas semblable que M. Laveran vient de publier dans les *Archives de physiologie*[3]. La tumeur primitive (cliniquement un cancer du pylore) était constituée par un stroma fibreux limitant des espaces kystiques tapissés d'épithélium cylindrique. Or dans un ganglion lymphatique, atteint secondairement, on retrouvait en certains endroits la structure de la tumeur stomacale; mais, « sur quelques points,

[1] Cornil, Sur le développement de l'épithéliome du corps thyroïde. *Archives de physiologie*, 1875, p. 659.

[2] Cornil, *loc. cit.*, p. 669.

[3] *Archives de physiologie*, 1876, p. 302.

La première des deux observations rapportées par M. Laveran (un encéphaloïde de l'S iliaque) était un épithélioma quelque peu différent de celui-ci : les cellules épithéliales n'étaient pas toutes purement cylindriques, beaucoup d'entre elles étaient à cils vibratiles et nulle part il n'existait de masses épithéliales d'aspect carcinomateux. C'était donc un épithélioma muquoïde typique analogue à ceux que j'ai décrits dans l'ovaire et le testicule, et très-voisin de ceux dont parle M. Cornil dans son mémoire de 1865 (p. 486).

« les kystes paraissaient avoir été comblés par les cellules qui, « pressées les unes contre les autres, ne présentaient plus leur « disposition régulière sous forme de membrane épithéliale ; « sur ces points la tumeur revêtait l'aspect du carcinome. »

Tous ces faits, qui paraissent au premier abord si complexes et si exceptionnels, deviennent simples et naturels lorsqu'on les envisage comme je propose de le faire. Pour moi, je le répète, à côté des épithéliomas muquoïdes typiques, c'est-à-dire des épithéliomas formés de cellules épithéliales semblables à celles des épithéliums normaux et disposées comme elles en revêtement, il existe des épithéliomas qu'on pourrait appeler métatypiques, dans lesquels les cellules ne sont pas arrivées à leurs formes adultes, mais sont devenues proliférantes. Chez les uns, ces cellules forment encore des revêtements, mais ceux-ci sont végétants et irréguliers; chez les autres, ces cellules ne forment plus que des amas cellulaires pleins, sans cavité kystique, et la tumeur peut revêtir l'aspect du carcinome. Mais si différentes d'aspect qu'elles soient des épithéliomas muquoïdes types, ces néoformations métatypiques ne sont pas d'espèce différente: parce qu'elles peuvent en certains points reproduire des éléments de forme typique, preuve de leur nature épithéliale ; parce qu'on peut trouver toutes les formes intermédiaires possibles entre ces divers états morphologiques, soit dans une même tumeur, soit dans une série de tumeurs [1].

Ces détails n'ont pas un intérêt purement théorique ; en effet, la malignité de ces tumeurs paraît due, indépendamment des questions de siége, à la rapidité avec laquelle les cellules se multiplient, et à la facilité avec laquelle elles infectent les tissus ; or ces deux caractères se trouvent plus marqués dans les formes les plus métatypiques, dans la forme carcinomateuse par exemple.

Je ne saurais dire si ces néoformations sont fréquentes dans le poumon. Je serais assez porté à croire qu'un certain nombre de ces cancers ont été décrits comme carcinome : on aura été frappé de l'aspect carcinomateux de quelque tumeur primitive

[1] Rindfleisch avait déjà affirmé « que tous les degrés intermédiaires possi- « bles entre l'hypertrophie glandulaire et le carcinome peuvent se rencontrer.» *Traité d'histologie pathologique*, trad. franç., p. 162.

ou secondaire, tandis que l'aspect épithélial des cellules développées dans l'intérieur des alvéoles pulmonaires aura été considéré comme un fait accessoire, comme une disposition spéciale au carcinome pulmonaire.

Je n'ai vu jusqu'à présent qu'un seul cas semblable ; mon ami M. le Dr J. Renaut, qui l'a étudié avec soin, a bien voulu me remettre la note suivante :

« Dans le courant de l'année 1874, un homme d'environ « 50 ans, chez lequel on ne trouvait aucune trace de syphilis « antérieure, était couché au n° 18 de la salle Saint-Michel, « à la Pitié (service du professeur Lorain). Cet homme souf- « frait d'un rhumatisme chronique, avec un gonflement tel « des genoux et des poignets qu'il était absolument impotent. « Le massage fut pratiqué sans grand succès. Subitement « cet homme fut pris de dyspnée intense, l'auscultation ré- « véla l'existence d'un œdème aigu du poumon, sans foyer « sensible d'hépatisation. Il mourut dans cet état au bout de « 48 heures.

« L'autopsie pratiquée par le Dr J. Renaut en présence de « Lorain montra la plupart des organes absolument sains. « Les reins n'étaient notamment pas altérés. Les poumons « seuls étaient le siége d'une congestion vive, analogue à « celle qu'on trouve dans ceux des dothinentériques. Au « milieu du poumon droit existait une masse caséeuse, offrant « l'aspect de lait caillé dans son centre qui était diffluent, et « qui à la périphérie était d'un blanc grisâtre, marbré de « veines bleues, de façon à simuler complétement un bloc de « fromage de Roquefort. Cette tumeur était dans son ensem- « ble de la grosseur du poing fermé d'un adulte.

« Je ferai remarquer que ni l'estomac, ni la plèvre, ni le « poumon opposé n'offraient de tumeurs semblables. L'encé- « phale fut examiné et reconnu sain.

« L'examen histologique fait après durcissement conve- « nable montra, au niveau des points ramollis, des éléments « cellulaires informes, complétement graisseux, qui rem- « plissaient exactement les alvéoles. Les traînées noires « étaient dues à du pigment sanguin, soit déposé dans les « trachées interalvéolaires, soit contenu dans de grosses « cellules graisseuses, restées dans les alvéoles et compléte-

« ment dégénérées. Mais à la périphérie, le poumon, *ayant* « *conservé sa structure alvéolaire initiale*, offrait cette par- « ticularité que chaque alvéole était tapissé d'un épithélium « prismatique ou cylindrique, parfaitement continu. Au voi- « sinage des bronches les alvéoles étaient même tapissés d'un « épithélium cylindrique parfait, muni de cils vibratiles. Sur « d'autres points l'alvéole était rempli de cellules globuleuses « parmi lesquelles celles adjacentes à la paroi avaient nette- « ment la forme d'un épithélium naissant, analogue par « exemple à celui de la cavité pleuro-péritonéale des em- « bryons. Autour des bronches existait une inflammation vive; « des bourgeons formés de cellules embryonnaires en sor- « taient et végétaient dans le parenchyme pulmonaire voisin.

« Enfin, autour des bronches d'un certain calibre les lym- « phatiques étaient dilatés, remplis de cellules embryonnaires « plus ou moins dégénérées, et certains étaient tapissés par « une couche d'apparence épithéliale, formée de jeunes cel- « lules pressées les unes contre les autres et disposées en « couche de revêtement. »

EXPLICATION DES FIGURES DE LA *PLANCHE VI.*

(ÉPITHÉLIOMA DU POUMON.)

FIG. 1. Coupe d'une des petites tumeurs encéphaloïdes du poumon, grossissement = 50.

1. Charpente fibreuse constituée par les parois des alvéoles pulmonaires.
2. Revêtement épithélial des parois alvéolaires, avec ses végétations.
3. Cavité alvéolaire.

FIG. 2. Revêtement épithélial à cellules aplaties, grossissement = 300.

1. Parois alvéolaires.
2. Cellules épithéliales.

FIG. 3. Revêtement épithélial à cellules cylindriques, grossissement = 300.

1 et 2. Comme figure 2.

FIG. 4. Revêtement épithélial à cellules métatypiques et proliférantes, grossissement = 300.

1 et 2. Comme figure 2.

FIG. 5. Coupe d'un ganglion bronchique, grossissement = 300.

1. Tissu réticulé folliculaire.
2. Revêtement épithélial cylindrique tapissant un espace du tissu caverneux.
3. Prolongement épithélial plein, partant du revêtement épithélial et s'enfonçant dans le tissu réticulé.

Fig. 6. Coupe d'adhérences pleurales au niveau d'une cavité kystique, grossissement = 150.

1. Tissu fibreux constituant les adhérences.
2. Espace tapissé de cellules plates dans lequel se trouvaient des amas épithéliaux pleins.
3. Prolongement épithélial plein.
4. Portion d'une cavité kystique.

Fig. 7. Coupe d'adhérences pleurales en voie d'infection épithéliale, grossissement = 150.

1. Tissu fibreux.
2. Prolongements épithéliaux pleins, anastomosés et se terminant en pointe.

(Tous ces dessins ont été exécutés à la chambre claire.)

VIII

EXAMEN DES ORGANES GÉNITAUX D'UNE HYSTÉRIQUE,

Par M. le Dr **DE SINÉTY.**

La jeune hystérique âgée de 21 ans qui fait le sujet de cette observation était entrée à la Salpêtrière dans le service de M. Charcot, en 1872. Elle avait eu sa première attaque l'année précédente, c'est-à-dire à l'âge de 16 ans, à la suite d'une violente émotion. L'écoulement menstruel, qui s'était montré pour la première fois chez elle à 13 ans, était irrégulier, une ou deux époques manquant souvent. Les attaques avaient lieu surtout au moment des règles qui étaient peu abondantes et ne duraient en général qu'un ou deux jours.

A son arrivée à la Salpêtrière on constata que les attaques purement hystériques étaient arrêtées facilement par la compression de l'ovaire droit. La malade présentait en effet de l'hyperesthésie ovarienne du côté droit, ainsi que l'hémianesthésie du même côté du corps.

Pendant l'année 1875, cette jeune fille eut 34 attaques ; à partir du mois de janvier 1876, les attaques cessèrent. On commença alors à constater les signes d'une tuberculisation pulmonaire, à la suite de laquelle elle succomba le 20 juillet : l'hémianesthésie et la douleur ovarienne droite avaient complétement cessé d'exister un mois au moins avant la terminaison fatale.

Au mois d'avril elle avait eu pour la dernière fois ses règles, qui étaient sur le point de paraître de nouveau au moment de sa mort, ainsi que nous l'a montré l'état de la muqueuse utérine.

Autopsie. (Je ne m'occuperai des résultats fournis par l'autopsie, qu'en ce qui concerne les organes génitaux.)

A l'examen à l'œil nu, on voit que l'ovaire droit est beaucoup plus éloigné de l'utérus que le gauche. En effet, en mesurant les deux ligaments utéro-ovariens, on trouve 4 centimètres pour le droit et 2 centi-

mètres pour le gauche [1]. La mensuration de l'ovaire droit donne pour le plus grand diamètre (longueur) 30 millimètres, la hauteur est de 20 millimètres, et l'épaisseur de 10 millimètres.

A une distance de 8 millimètres de l'ovaire droit, on trouve un petit corps arrondi, présentant le même aspect que l'ovaire et ayant toute l'apparence d'un ovaire surnuméraire. Ce petit corps est situé sur le ligament ovario-tubaire, auquel il adhère par sa base. Il mesure de 7 à 8 millimètres de diamètre et présente une forme à peu près hémisphérique.

L'ovaire gauche, plus aplati que le droit, mesure 35 millimètres de longueur, 22 millimètres de hauteur et 5 d'épaisseur.

On observe à la surface des deux ovaires, des saillies et des dépressions qui ont l'air de correspondre à des cicatrices résultant d'ovulations plus ou moins récentes. Mais l'examen histologique a montré qu'il n'en était rien, et que ces irrégularités de la surface provenaient d'un certain état lobulé, que présente quelquefois l'ovaire. On doit avoir fréquemment pris ces dépressions pour des cicatrices de follicules, comme je l'aurais fait moi-même dans ce cas-ci, si l'examen histologique n'était pas venu rectifier mon jugement.

L'utérus avait la forme et les dimensions qui correspondent à l'état normal d'une femme, dans les conditions d'âge et de période sexuelle où se trouvait notre sujet. On voyait une légère ulcération, très-superficielle, autour de l'orifice utérin. Les organes génitaux externes ne présentaient rien d'anormal.

Examen histologique. — A l'examen histologique, on voit qu'il n'y a pas de différence appréciable de structure, entre l'ovaire droit et l'ovaire gauche. Le stroma est normal. L'épithélium de la surface, conservé sur certains points, a disparu sur d'autres, ce que l'on observe à peu près toujours sur les ovaires recueillis un certain temps après la mort. Sur les points qui correspondent aux dépressions de la surface, on trouve le stroma ovarien normal, sans traces de cicatrices. On voit disséminés dans le stroma, de nombreux follicules primordiaux, avec leur ovule et leur unique rangée de cellules. Mais dans tout l'ovaire (et j'ai examiné sur des coupes successives toute l'étendue des deux ovaires), je n'ai pas trouvé un seul follicule de Graaf. Partout des follicules avec une seule rangée de cellules autour de l'ovule, état que l'on désigne sous le nom de follicule primordial [2].

[1] L'asymétrie des ovaires a été signalée comme très-fréquente chez les nouveau-nés. (Voyez *Bull. de la Société anatomique.* 1870, p. 299. Recherches faites par Roques dans le service de Parrot.)

[2] D'après mes observations, on ne trouve jamais l'ovule isolé dans le stroma ovarien. Il est toujours entouré, au moins, d'une rangée de cellules. C'est ce qui constitue le follicule primordial. Celui-ci prend le nom de follicule de Graaf, quand on y observe une augmentation du nombre des cellules, constituant alors la membrane granuleuse. Dans les cas où on rencontre l'ovule sans son entourage de cellules radiées, on peut s'assurer que cet état résulte

Cette absence de follicules de Graaf à divers états de développement, chez une jeune fille de cet âge, menstruée quoique irrégulièrement, et en pleine période d'activité génitale, est très-intéressante à noter. Un second fait que l'on observe dans ces ovaires concorde avec l'état stationnaire des follicules. Sur aucun point je n'ai pu constater de corps jaune de la menstruation à aucun état de régression. Or, sur l'ovaire d'une femme, longtemps encore après la ménopause, on compte un grand nombre de ces corps jaunes de la menstruation. Souvent on en observe deux ou trois sur une seule coupe, les uns plus anciens, les autres plus récents.

Nous ne savons pas exactement le temps que met à disparaître le corps jaune résultant de l'expulsion d'un ovule non fécondé. Mais le grand nombre de ces productions qu'on rencontre normalement dans tous les ovaires sains, même chez de vieilles femmes, peut, en tout cas, nous permettre de conclure que la cicatrice met longtemps à s'effacer.

Il est donc possible que dans ce cas-ci l'ovulation n'ait jamais existé, ce que, cependant, je me garderais bien d'affirmer. Mais il est certain que depuis longtemps aucun follicule n'était arrivé à maturité et n'avait expulsé son ovule.

Nous avons, néanmoins, la preuve que tous les follicules ne sont pas restés à l'état de follicules primordiaux pendant toute la vie de la malade. On trouve en effet, sur certains points, des follicules atrésiés, dont les dimensions atteignent jusqu'à 1 millimètre. Ces follicules, transformés, et disparaissant sans avoir expulsé leur ovule, sont absolument semblables à ceux décrits et figurés par M. Slawianski (de Saint-Pétersbourg) [1]. J'ai eu l'occasion d'appeler de nouveau l'attention sur ces transformations, à propos de l'ovaire des nouveau-nés [2]. Sur une ou deux coupes, j'ai constaté, au milieu du tissu muqueux qui occupe la cavité du follicule, cette petite masse réfringente que Slawianski considère comme représentant les restes de l'ovule : opinion qui me paraît très-probable.

Pourrait-on assimiler ces ovaires à des ovaires d'enfant? oui, certainement au point de vue du développement folliculaire, quoique même sur ce point il y ait des différences. Ici on ne trouve que quelques follicules atrésiés, tous à la période régressive; tandis que chez les enfants, à côté de cet état, on rencontre d'autres follicules de Graaf, souvent très-développés et à divers degrés de leur période ascensionnelle. En outre ici les ovules sont situés dans la couche corticale seulement, comme chez l'adulte. Chez les enfants, la couche contenant les

d'altérations cadavériques ; l'ovule résistant beaucoup plus à ces altérations, que l'épithélium qui l'entoure. Sur des ovaires frais, jamais, je le répète, je n'ai rencontré d'ovule sans sa zone épithéliale.

[1] *Arch. de physiol.*, 1874.

[2] *Arch. de physiol.*, 1875.

ovules est beaucoup moins limitée et plus étendue relativement à couche dite médullaire. C'est donc dans ce cas-ci un état tout particulier, que je n'ai eu l'occasion d'observer dans aucun ovaire, à n'importe quel période de la vie.

Tumeur développée dans le voisinage de l'ovaire. — Cette production dont j'ai donné déjà les dimensions et la situation exacte, possède un stroma absolument semblable à celui de l'ovaire adulte normal. On observe sur des points voisins de la périphérie deux ou trois petites cavités, contenant des corps plus ou moins sphériques, présentant, en somme, l'apparence de jeunes follicules de Graaf contenant un ovule. Il n'en est rien cependant, et tout ici, sauf le stroma, diffère d'un ovaire normal. L'épithélium de la surface se continue vers le centre de l'organe, en formant des espèces de prolongements en doigts de gants, qui rappellent beaucoup la disposition des tubes de Pflüger Mais dans ces prolongements on ne rencontre aucun ovule ni cellule ronde. L'épithélium qui les remplit, ainsi que celui qui revêt la surface de la tumeur est un épithélium à cils vibratiles et non le petit épithélium ordinaire de la surface ovarique. Ni dans les tubes, ni sur aucun point de l'organe, je n'ai pu trouver un seul ovule. Les cavités, qui, au premier abord, ou avec un grossissement faible, ont l'aspect d'un follicule de Graaf, sont tapissées d'une seule rangée d'épithélium vibratile. Les corps sphériques situés dans ces cavités sont formés par de petites masses d'épithélium également vibratile. Comme on le voit d'après cette description, il existe de grandes différences entre cette tumeur et l'ovaire; puisque, quoique avec un stroma semblable, nous n'avons trouvé ici, ni ovules ni follicules, et partout un épithélium vibratile.

Ce que nous savons aujourd'hui du mode de développement de l'ovaire, et l'existence normale, sur ce point, d'un épithélium vibratile pendant la période embryonnaire, rendent très-compréhensible la formation de ce pseudo-ovaire[1].

Cavité utérine. — La muqueuse utérine est très-augmentée de volume. Les vaisseaux sont en très-grand nombre et gorgés de globules sanguins. Les glandes sont hypertrophiées et dépourvues à peu près partout de leur épithélium cylindrique, que l'on voit conservé par places, sur la surface libre de la muqueuse. Dans la lumière des glandes, on observe un grand nombre de petites cellules rondes présentant les caractères des éléments embryonnaires. En outre, tout le tissu interposé entre les glandes est infiltré des mêmes éléments. La couche la plus interne de la muqueuse se colore peu par le picro-carmin, et, à un grossissement suffisant, on reconnaît que les éléments de cette couche ont subi la dégénérescence graisseuse.

Cet utérus présente donc tous les caractères de la muqueuse utérine au moment du début de la période menstruelle chez la femme.

[1] *Voy.* Waldeyer : *Eierstock und Ei*, Leipzig, 1870, p. 12.

Dans les conditions normales, cet état de la muqueuse utérine, comme j'ai eu l'occasion de l'observer plusieurs fois après tant d'autres anatomistes, coïncide souvent avec la maturation d'un follicule de Graaf sur le point de se rompre.

Cette observation me paraît importante au point de vue de l'indépendance relative qui peut exister entre les deux fonctions, menstruation et ovulation,

En effet, cette jeune fille, quoique irrégulièrement menstruée, avait eu ses règles trois mois avant sa mort, et nous n'avons trouvé dans ses ovaires aucune cicatrice indiquant une ovulation, même très-ancienne.

En outre, et c'est là le point le plus important, l'état de la muqueuse utérine indiquait que l'écoulement menstruel était imminent, et sur aucun des deux ovaires il n'y avait de follicule de Graaf à sa période ascensionnelle, non-seulement arrivé à maturité, mais même ayant dépassé l'état de follicule primordial.

Je rapprocherai de ce cas-ci le fait que j'ai communiqué en 1874 à la Société de biologie. Il s'agissait d'une jeune phthisique, qui n'était plus réglée depuis six mois et chez laquelle, à l'autopsie, je trouvai un grand follicule de Graaf qui s'était rompu tout récemment. L'un est un exemple de menstruation imminente sans ovulations; l'autre, d'ovulation, malgré l'absence prolongée d'écoulement menstruel.

La coïncidence de l'ovulation et de l'hémorrhagie cataméniale n'en est pas moins très-probablement la règle générale. Mais ces faits viennent encore à l'appui de l'idée partagée aujourd'hui par beaucoup de physiologistes, idée sur laquelle j'ai déjà eu plusieurs fois l'occasion d'insister ; que contrairement à ce que l'on enseigne encore souvent, l'ovulation et la menstruation ne sont pas les deux termes d'une même fonction, mais bien deux fonctions distinctes et pouvant, dans certaines circonstances, s'exercer indépendamment l'une de l'autre.

IX

SUR LES DIVERSES MÉTHODES DE DOSAGE DE L'HÉMOGLOBINE ET SUR UN NOUVEAU COLORIMÈTRE,

par **L. MALASSEZ.**

Méthodes chimiques : 1° par le dosage du fer ; 2° par le dosage de l'oxygène ; 3° par le dosage de l'hématine. — *Méthodes colorimétriques ou chromométriques :* 1° méthode de Hoppe-Seyler par l'hématinomètre ; 2° méthode de Preyer par le spectroscope ; 3° méthode de Worm Müller ; 4° échelle liquide de Welcker ; 5° échelle à taches de sang de Welcker ; 6° échelle peinte de Hayem ; 7° globulimètre de Mantegazza ; 8° hémo-chromomètre de Malassez : description, graduation, procédé opératoire, degré d'exactitude. — *Applications :* de la richesse en hémoglobine 1° du sang ; 2° des globules ; 3° de la substance globulaire ; 4° des tissus.

Le rôle de l'hémoglobine dans la vie du sang, et par suite dans la vie générale, est si important, qu'il y aurait un immense intérêt à pouvoir connaître les variations que présente cette substance soit dans l'état de santé, soit dans l'état de maladie. Malheureusement nous ne possédons qu'un bien

petit nombre de travaux sur un sujet si capital, ce qui tient sans doute à l'insuffisance des méthodes employées jusqu'ici. Le problème en effet est difficile à résoudre : du moment que les analyses doivent être fréquemment répétées, il ne faut prendre que peu de sang, les manœuvres doivent être faciles et rapides, et, malgré cela, les résultats exacts. J'ai pensé qu'il ne serait pas inutile de passer rapidement en revue toutes ces méthodes, et d'en signaler chemin faisant et les avantages et les côtés défectueux ; je décrirai ensuite avec plus de détails que je n'ai pu le faire jusqu'à présent le nouvel appareil que je propose ; et je terminerai en indiquant d'une façon générale les divers buts à atteindre au moyen des dosages d'hémoglobine, et en rappelant brièvement les principales recherches entreprises jusqu'ici.

Les diverses méthodes et appareils employés pour le dosage de l'hémoglobine reposent les uns sur les propriétés chimiques de cette substance, les autres, sur ses propriétés optiques. De là, deux groupes très-naturels de méthodes : les chimiques et les colorimétriques. Je les exposerai successivement en les rangeant d'après leur plus ou moins grande ressemblance, sans tenir compte de l'ordre chronologique.

A. — MÉTHODES CHIMIQUES.

La préparation de l'hémoglobine, par les procédés actuellement connus, est si incertaine et si difficile qu'il est impossible de la doser directement après extraction simple, et qu'il faut recourir à des moyens indirects. Nous en possédons trois principaux, de là trois méthodes différentes : 1° celle par le dosage de fer ; 2° celle par le dosage de l'oxygène ; 3° celle par le dosage de l'hématine.

1° Par le dosage du fer.

Ce procédé s'appuie sur les deux propositions suivantes : 1° tout le fer contenu dans le sang fait partie intégrante de l'hémoglobine ; 2° ce métal se trouve dans l'hémoglobine en proportions définies et connues. 100 grammes d'hémoglobine cristallisée et desséchée à 100° contiendraient $0^{gr},43$ de fer métallique, d'après Hoppe-Seyler.

Si donc on arrive à doser exactement tout le fer contenu dans une quantité donnée de sang, il suffira d'un simple calcul de proportion pour en déduire la quantité d'hémoglobine.

Je passe sous silence les différents procédés qui peuvent être employés pour le dosage du fer. Ils peuvent tous permettre d'arriver à une très-grande exactitude ; mais, si l'on songe à la faible quantité de fer contenue dans le sang (1/2 0/00 environ), on comprendra qu'il faudra toujours une assez grande quantité de sang pour faire l'analyse, quelle que soit la délicatesse du procédé employé. Cela, joint à des manipulations assez longues, rend la méthode impraticable pour les recherches qui exigent un grand nombre d'analyses fréquemment répétées et ne permettent conséquemment de soustraire que de faibles quantités de sang chaque fois. C'est plutôt une méthode de contrôle.

Parmi un assez grand nombre de recherches faites sur la quantité de fer contenue dans le sang, il en est qui ont été entreprises à une époque où l'hémoglobine était peu ou point connue. Leurs résultats n'en sont pas moins importants à conserver au point de vue qui nous occupe, car ils peuvent être facilement transformés en valeur d'hémoglobine, et, sous cette forme nouvelle, être comparés plus facilement aux résultats obtenus plus récemment par d'autres procédés.

2° Par le dosage de l'oxygène.

L'hémoglobine, comme on le sait, a la propriété d'absorber l'oxygène ; or, on admet dans cette méthode que la quantité maxima d'oxygène que peut absorber le sang est toujours dans un rapport constant avec la quantité d'hémoglobine contenue dans ce sang. Ce rapport pourrait être déterminé d'avance une fois pour toutes. D'après M. Quinquaud, qui a surtout recommandé cette méthode, 1,000 grammes de sang humain, contenant 125 grammes d'hémoglobine, absorberaient 260 centimètres cubes d'oxygène[1].

Le dosage de l'oxygène peut se faire de bien des façons

[1] Quinquaud, Sur un procédé de dosage de l'hémoglobine dans le sang, *Acad. des sciences*, 1873, p. 1489.

différentes : en le chassant par l'oxyde de carbone (Cl. Bernard), en le faisant dégager par le vide (Gréhant et autres...). Mais le procédé qui paraît le plus pratique et que M. Quinquaud préconise et emploie, est celui de MM. Schützenberger et Risler. Il n'exige que peu de sang, de 2 à 8 centimètres cubes seulement; et les manœuvres, quoique délicates, demandent peu de temps lorsque l'appareil est monté; les résultats enfin seraient très-précis.

Ainsi perfectionnée, cette méthode serait excellente, si l'hypothèse sur laquelle elle repose était prouvée, si la capacité respiratoire du sang et sa richesse en hémoglobine étaient toujours dans un rapport constant. Cette constance paraît bien exister à l'état physiologique, mais il ne semble pas qu'il en soit de même à l'état pathologique. Dans certaines maladies infectieuses, dans le croup par exemple, M. Quinquaud[1] a constaté que l'hémoglobine perdait une partie de son pouvoir absorbant. On ne peut donc se fier complétement à cette méthode en tant que méthode de dosage de l'hémoglobine; mais en temps que simple mesure de la capacité respiratoire du sang, elle paraît appelée à un grand avenir. Il sera surtout intéressant de comparer les variations de la capacité respiratoire du sang aux variations de sa richesse en hémoglobine.

3° Par le dosage de l'hématine.

Je ne connais cette méthode que de seconde main, par les citations qu'en fait M. Rajewski dans un travail récent[2].

Cette méthode, due à M Brozeit[3], consisterait : 1° à transformer toute l'hémoglobine du sang en hématine; 2° à extraire cette hématine et à la doser par la balance; 3° à déduire la quantité d'hémoglobine contenue dans le sang de la quantité d'hématine qui en a été extraite.

D'après M. Rajewsky, cette méthode serait d'un emploi diffi-

[1] *Communication orale*. Ce travail a paru ou doit paraître dans la *Gazette obstétricale*, n° de décembre 1876.

[2] Arcadius Rajewsky, Zur Frage über die quantitative Bestimmung des Hämoglobingehaltes im Blut (*Arch. de physiol.*, Pflüger, 1876, vol. XII, p. 70-77).

[3] Brozeit, Bestimmung der absoluten Blutmenge im Thierkörper (*Inaugural Dissertation*).

cile et ne pourrait être appliquée que dans les laboratoires. Elle doit de plus exiger une assez grande quantité de sang.

B. — MÉTHODES COLORIMÉTRIQUES OU CHROMOMÉTRIQES[1].

Les méthodes chromométriques partent de ce principe que l'hémoglobine est la matière colorante du sang et qu'on peut apprécier la quantité d'hémoglobine par l'intensité de la couleur du sang.

Mais il faut s'entendre; dans la couleur du sang, il y a deux choses à distinguer : la qualité de ton et la valeur de ton, pour parler le langage des peintres[2]. Un rouge, par exemple, peut être plus ou moins violacé, plus ou moins orangé : c'est sa qualité ; un rouge peut être plus ou moins lumineux, tout aussi lumineux qu'un violet ou qu'un orangé; c'est sa valeur de ton. De même pour le sang ; que l'hémoglobine soit modifiée dans sa composition, plus ou moins oxygénée seulement, sa qualité de ton va changer à coup sûr, et peut-être aussi sa valeur de ton; que l'hémoglobine soit en plus ou moins forte proportion, toutes choses étant égales d'ailleurs, sa valeur de ton seule aura changé. Les procédés chromométriques destinés à doser l'hémoglobine doivent donc s'occuper uniquement de la mesure de la valeur de ton, et par conséquent éviter avec soin toute modification dans la composition de l'hémoglobine.

De plus, comme l'œil ne peut percevoir de faibles différences dans les valeurs de ton lorsque les couleurs sont foncées (ce qui est le cas habituel pour le sang pur), il faut étendre le sang en proportions convenables et définies avec un liquide dissolvant n'altérant pas l'hémoglobine; les essais de mesure porteront alors sur la valeur de ton de la solution sanguine, c'est-à-dire qu'on jugera de la coloration du sang par son pouvoir colorant ou sa force colorante (Farbekraft des Allemands).

Les méthodes colorimétriques qui ont été proposées jusqu'ici sont assez nombreuses.

[1] Le mot *chromométrie*, déjà employé par M. Milne-Edwards, est évidemment plus correct que celui de *colorimétrie* et devrait lui être préféré.

[2] En musique, on distingue également le timbre des sons et leur hauteur; on peut comparer la qualité des couleurs au timbre des sons, et la valeur des couleurs à la hauteur des sons.

a) Dans les unes, on étend peu à peu le sang à examiner jusqu'à ce que sa solution arrive à une valeur de ton fixe et dont on a déterminé d'avance la richesse en hémoglobine; par la quantité d'eau ajoutée au sang on juge de sa teneur en hémoglobine. Il est bien évident que plus un sang sera riche en hémoglobine, plus il faudra lui ajouter d'eau pour arriver à une même teinte.

Ces méthodes sont celles de Hoppe-Seyler, par l'hématinomètre; et celle de Preyer, par le spectroscope. J'en rapprocherai celle de Jakob Worm Müller.

b) Dans les autres, le procédé est inverse, la solution de sang à examiner se fait toujours au même titre, et on détermine sa valeur de ton en la comparant à une série d'étalons formant une échelle colorimétrique.

Ces méthodes sont l'échelle liquide et l'échelle à taches de sang de Welcker, l'échelle peinte de M. Hayem. On doit ranger également dans ce groupe le globulimètre de Mantegazza et mon hémo-chromomètre.

1° Méthode de Hoppe-Seyler.

La méthode de Hoppe-Seyler consiste à comparer la solution du sang qu'on veut analyser à une solution d'hémoglobine parfaitement titrée.

On prend deux hématinomètres semblables (les hématinomètres sont de petites cuves en verre dont les parois planes et parallèles sont distantes l'une de l'autre de 1 centimètre). Dans l'un de ces hématinomètres on met une solution titrée d'hémoglobine assez étendue; dans l'autre, 10 centimètres cubes d'une solution au vingtième du sang à analyser; ce sang a été défibriné. Les deux hématinomètres sont placés l'un à côté de l'autre devant une feuille de papier blanc qui fait ressortir leurs différences de teinte. A la solution sanguine qui se trouve être plus foncée que la solution d'hémoglobine, on ajoute peu à peu de l'eau distillée, en agitant bien la solution, jusqu'à ce qu'elle soit arrivée exactement à la même teinte que la solution d'hémoglobine. A ce moment la richesse en hémoglobine est évidemment la même dans les deux liquides. Si on a noté la quantité d'eau ajoutée au sang,

il est facile de calculer la richesse en hémoglobine de ce sang[1].

Cette méthode serait très-exacte, surtout si on a le soin de faire une expérience de contrôle ; on remplace la solution d'hémoglobine par une autre plus diluée et également titrée, puis on mesure la quantité d'eau qu'il faut encore ajouter à la solution sanguine pour reproduire la teinte de cette nouvelle solution titrée. D'après M. Arcadius Rajewsky[2], les plus grandes différences trouvées entre divers échantillons d'un même sang n'ont pas dépassé 0,42 /00.

Cette méthode est malheureusement peu pratique en raison des difficultés que présentent la fabrication et la conservation de la solution d'hémoglobine.

Hoppe-Seyler l'a parfaitement compris, et a essayé de remplacer la solution titrée d'hémoglobine par une solution titrée d'hématine dont la préparation et la conservation sont plus faciles ; il faut alors transformer toute l'hémoglobine du sang à analyser en hématine et procéder ensuite comme plus haut. La richesse en hématine étant déterminée, on calcule facilement la richesse en hémoglobine sachant que 1 gramme d'hématine correspond à 21, 31 grammes d'hémoglobine. Hoppe-Seyler avoue que cette méthode est difficilement applicable et peu exacte[3].

M. Rajewski a eu l'heureuse idée de remplacer la solution titrée d'hémoglobine par une solution de picrocarminate d'ammoniaque de même teinte. Un telle solution peut simuler assez exactement une solution d'hémoglobine et a l'avantage de pouvoir se conserver longtemps dans des flacons bien bouchés. Il en a gardé durant 6 mois qui n'avait subi aucune altération.

[1] Soient : n la quantité inconnue d'hémoglobine que possède le sang analysé par chaque unité de volume, s le volume du sang employé, e celui de l'eau ajoutée, h la richesse en hémoglobine de la solution titrée.

La richesse de la solution sanguine est égale à la quantité d'hémoglobine $s \cdot x$, divisée par la masse de liquide $s+e$; or, cette richesse est égale à h; on a donc :

$$h = \frac{s \cdot x}{s+e}; \quad \text{d'où :} \quad x = \frac{(s+e)\,h}{s}.$$

[2] Arcadius Rajewsky, *loc. cit.*, p. 72.

[3] F. Hoppe-Seyler, *Handbuch der physiologisch- und pathologisch-chemischen Analyse*; 1875, p. 387.

Les analyses faites avec la solution de picrocarminate ont été presque aussi exactes que celles faites avec la solution d'hémoglobine, puisque les plus grandes différences entre plusieurs analyses d'un même sang n'ont pas dépassé 0,44 0/0[1]. Ce perfectionnement doit donc être pris en très-sérieuse considération, car il peut rendre pratique la méthode si simple et si exacte de Hoppe-Seyler.

Il est encore un point délicat dans la méthode de Hoppe, c'est, lorsqu'on étend le sang à analyser, de s'arrêter juste au point voulu. Peut-être, au lieu de faire varier le titre de la solution, aurait-on avantage à en faire varier l'épaisseur ; on pourrait employer dans ce but, soit une cuve prismatique, soit un dispositif analogue à celui du colorimètre de Laurent.

Les recherches de Johann Duncan[2] sur la chlorose ont été faites avec une méthode calquée sur celle de Hoppe-Seyler, et que je dois rappeler ici. N'ayant pu réussir à préparer convenablement ses solutions titrées d'hémoglobine, il s'est contenté de comparer les solutions de sang de ses chlorotiques à celles d'individus sains se trouvant dans les mêmes conditions d'âge, de sexe et de milieu que ses malades. Il a pu arriver ainsi aux résultats si nets et si intéressants que l'on connaît, mais qui, on le voit, n'expriment que des rapports d'individus à individus et ne peuvent nous donner une juste idée des variations absolues que peut subir l'hémoglobine dans la chlorose.

[1] A. Rajewsky, *loc. cit.*, p. 74.

M. Rajewsky conseille d'ajouter un peu d'ammoniaque à la solution de picrocarminate, afin d'éviter qu'il ne s'y fasse de précipité. Je crois cette précaution tout à fait inutile quand le picrocarminate est bien fait, quand, selon les indications de M. Ranvier, il est parfaitement neutre ; tandis que si la solution est faite alcaline, l'ammoniaque finit par s'évaporer, et le carmin, que cet ammoniaque maintenait dissous, se précipite. Depuis plus de quatre ans, depuis 1872, je fais des solutions de picrocarminate, précisément dans le but d'imiter des solutions sanguines ; et je n'ai observé de précipité que dans une de mes cuves dont les parois latérales étaient en cuivre : le fait s'explique de soi. Ce qu'il est bon d'ajouter, à la solution de picrocarminate, c'est un peu d'acide phénique, afin d'éviter les développements de moisissures ; et une assez grande quantité de glycérine pour lutter contre l'évaporation.

[2] Johan Duncan, Beiträge zur Pathologie und Therapie der Chlorose (*Sitzungsberichte der Kais. Akad. der Wissenschaften,* Wien, *Mathem-Naturwiss. Classe*, 1867, II Abth., p. 516-522).

2° Méthode de Preyer.

Les diverses modifications que fait subir au spectre une solution de sang ou d'hémoglobine furent décrites tout d'abord en 1862 par Hoppe-Seyler ; mais c'est Preyer qui eut l'idée d'appliquer l'analyse spectrale du sang au dosage de l'hémoglobine.

Lorsqu'on examine au spectroscope une solution suffisamment concentrée de sang ou d'hémoglobine, on ne voit du spectre que les rayons rouges ; mais si l'on étend peu à peu la solution, il arrivera un moment où les rayons verts apparaîtront. Or, en se servant d'une solution d'hémoglobine exactement titrée, on peut déterminer quelle est la richesse de la solution en hémoglobine lorsque le vert apparaît ; et cette richesse sera toujours la même tant que les conditions d'examen ne seront pas changées : lumière, fente, épaisseur de liquide.

Pour faire une analyse de sang, on remplace la solution d'hémoglobine par une quantité déterminée de ce sang défibriné (5 à 8 cent. cubes). Au moyen d'une pipette graduée, on y ajoute goutte à goutte de l'eau distillée, en ayant soin d'agiter au fur et à mesure. Dès que le vert apparaît dans le spectre, on s'arrête ; la solution du sang a acquis la richesse connue en hémoglobine. Il suffit alors de noter le volume d'eau employé pour pouvoir calculer la richesse du sang en hémoglobine.

Cette méthode serait, toujours d'après M. Rajewsky[1], moins exacte que celle de Hoppe-Seyler. Cependant les plus grandes différences trouvées entre plusieurs analyses d'un même sang ne dépasseraient pas 0,73 0/0. Cette précision paraît très-suffisante pour la plupart des recherches hématologiques ; et si on réfléchit qu'avec cette méthode il suffit de régler l'appareil dont on se sert, une fois pour toutes, à l'aide d'une solution titrée d'hémoglobine, on comprendra pourquoi elle a été préférée à celle de Hoppe-Seyler à une époque où cette dernière

[1] A. Rajewsky, *loc. cit.*, p. 72.

n'avait pas encore été simplifiée. Les travaux les plus récents sont ceux de MM. Subbotin[1] et Quincke[2].

M. Quincke a légèrement modifié la méthode de Preyer; au lieu de placer le sang dans un hématinomètre et de l'étendre peu à peu, il en fait une solution au dixième qu'il place dans une cuve prismatique, ce que Hoppe-Seyler avait déjà conseillé. En déplaçant le prisme devant la fente du spectroscope, on fait varier l'épaisseur du liquide et on produit les mêmes effets spectroscopiques qu'en changeant le titre de la solution. Ce procédé a l'immense avantage de pouvoir répéter les observations sans avoir à refaire les solutions, par conséquent de pouvoir noter avec plus de précision le point où le vert apparaît dans le spectre du sang. Une échelle graduée permet de mesurer les variations d'épaisseur, lesquelles servent alors de base au calcul. Les différences entre les estimations isolées n'iraient pas au delà de 0,5 à 0,8 0/0.

3° Méthode de J. Worm Müller.

La méthode de J. Worm Müller est de date toute récente[3]. Au lieu de décolorer une quantité déterminée de sang en l'étendant progressivement d'eau, comme dans les méthodes de Hoppe-Seyler et de Preyer, on colore une quantité déterminée d'eau (1/2 litre) en y ajoutant petit à petit le sang à examiner; et on juge du pouvoir colorant de ce sang par la quantité qu'il a fallu en ajouter. Il est évident que le pouvoir colorant du sang sera d'autant plus considérable que la quantité ajoutée à l'eau sera moindre.

La couleur type est celle d'une solution de sang quelconque qui est prise comme unité. La comparaison se fait à l'œil nu dans des espèces de grands hématinomètres. La quantité de

[1] V. Subbotin, Mittheilung über den Einfluss der Nahrung auf den Hämoglobingehalt des Blutes (*Zeitschrift f. Biologie*, 1871, vol. VII, p. 108-196).

[2] H. Quincke, Ueber den Hämoglobingehalt des Blutes in Krankheiten (*Arch. Virchow*, 1872, vol. LIV, p. 537).

[3] Jakob Worm Müller, Om Forkoldet imellem Blodlegemernes Antal og Blodets Farvekraft (Christiania). Je dois la traduction de ce mémoire à MM. Heiberg et de Ron de Stockolm, je les prie d'accepter tous mes remerciements.

sang ajoutée est donnée par la perte de poids subie par le vase qui contenait le sang examiné. Les erreurs n'iraient pas au delà de 0,75 à 1 0/0.

Cette méthode, comme celle de Johann Duncan, ne donne que des valeurs relatives, l'unité étant arbitraire. Si on tenait à avoir des valeurs absolues, il suffirait d'employer comme terme de comparaison une solution titrée d'hémoglobine, ou, ce qui serait plus commode, une solution de picrocarminate semblable à cette solution titrée.

4° Échelle liquide de Welcker.

La méthode colorimétrique du professeur H. Welcker[1] par l'échelle liquide a été publiée en 1854. Elle consiste : 1° à faire une solution déterminée du sang à examiner ; 2° à comparer la couleur de cette solution à celles d'une série de solutions sanguines plus au moins diluées, préparées d'avance.

Ces solutions sont faites avec un sang de richesse globulaire connue qui sert de type ; et les proportions sont telles, qu'elles forment une série identique à celle que donneraient des solutions faites toutes au même titre mais avec des sangs ayant un nombre graduellement décroissant de globules semblables à ceux du sang type. Chaque solution se trouve donc correspondre à une richesse globulaire donnée, et sa couleur peut être représentée par cette richesse globulaire.

Si, par exemple, le sang à examiner, dilué comme il le faut, correspond à la solution 3 millions, cela signifiera que le pouvoir colorant d'un millimètre cube de ce sang est égal à celui de 3 millions de globules du sang type. En somme, Welcker prend comme unité de couleur celle d'un globule du sang type.

Cette méthode serait très-exacte, d'après Welcker ; mais elle est rendue d'une application difficile par suite de l'altérabilité des solutions sanguines qui composent l'échelle. Welcker a essayé de tourner la difficulté en faisant avec le

[1] Hermann Welcker, Blutkörperchenzählung und farbeprüfende Methode (*Vierteljahrsschrift f. die praktische Heilkunde*, Prague, 1854, vol. XLIV, p. 11).

sang type et de l'eau alcoolisée une solution mère, qui, placée dans un endroit obscur, et à basse température, pourrait se conserver plusieurs semaines et même plusieurs mois ; il suffit alors d'ajouter à une même quantité de solution mère des quantités différentes et calculées d'avance de liquide dissolvant pour reconstituer l'échelle de coloration[1]. C'est en procédant ainsi que Welcker a pu faire une grande partie de ses belles recherches.

5° Échelle à taches de sang de Welcker.

La méthode de l'échelle à taches de sang a été, comme la précédente, publiée en 1854. C'est le même principe mais appliqué différemment ; au lieu de comparer entre elles des solutions liquides, on compare les taches que laissent après elles ces solutions en se desséchant. On conçoit en effet que, si le titre et le volume des diverses solutions employées est constant, si la surface sur laquelle elles sont répandues est de même dimension et de même nature, les variations de coloration que présenteront les taches seront uniquement dues aux différences de pouvoir colorant.

Les solutions doivent être plus concentrées que celles employées dans la méthode précédente afin que les taches soient suffisamment teintées ; les titres recommandés par Welcker sont, pour 1 centimètre cube d'un sang de richesse globulaire moyenne, 8, 9, 10, 11, 12, 13, 14, 16, 18, 20 centimètres cubes d'eau distillée. Il est inutile de faire des solutions plus ou moins concentrées que celles indiquées, car les taches trop pâles ou trop foncées sont mal distinguées les unes des autres. On prend 10 millimètres cubes de chacune de ces solutions à l'aide d'un tube capillaire exactement cubé ; et on les dépose sur du papier blanc bien collé, dans des cercles tracés d'avance au crayon, ayant tous 10 lignes (22 millimètres de diamètre) ; puis, avec la pointe d'une aiguille courbe, on étale rapidement le liquide jusqu'à la circonférence du cercle et on le laisse dessécher. Une table indique à combien de globules de sang type correspond chaque degré de l'échelle.

[1] Il a également essayé, mais en vain, de remplacer les diverses solutions de l'échelle par des verres colorés ; tentative que j'ai reprise plus tard sans plus de succès.

Pour examiner un sang quelconque, on en fait des solutions soit au 10e, soit au 20e, soit au 30e ; les solutions au 10e et au 30e, afin que si le sang était ou trop pauvre ou trop riche en matière colorante, on obtienne des taches ne dépassant pas les degrés de l'échelle. Les taches sont faites comme celles de l'échelle, avec le même volume de solution, sur un même papier, dans une même surface. Lorsqu'elles sont desséchées, on les compare à celles de l'échelle.

D'après Welcker, cette méthode serait très-exacte : les plus grandes divergences qui peuvent se produire entre divers observateurs comparant les mêmes taches, n'iraient jamais au delà de 2 à 3 0/00 ; affirmation qui aurait été vérifiée par plusieurs savants. Welcker s'est assuré, d'autre part, de la fixité des couleurs des taches sanguines en comparant entre elles des échelles à taches faites à des époques éloignées, et en comparant quelques degrés de ces échelles à des taches faites à l'aquarelle et qu'il supposait moins altérables[1]. Il n'a pu constater d'altération, au bout de semaines et de mois, que dans les teintes les plus foncées ; encore n'était-ce pas la valeur de ton qui était changée, mais simplement la qualité de la couleur, elle était devenue verdâtre. Il n'a observé de véritable pâlissement que sur une échelle exposée pendant plusieurs jours de suite au soleil de midi.

L'échelle à taches de sang est évidemment plus pratique que l'échelle liquide, et c'est elle que Welcker conseille de préférence. Mais ces deux méthodes ont un défaut commun : nous avons vu que Welcker avait pris, comme unité de couleur, la couleur d'un globule sanguin choisi comme type, et qu'il représentait le pouvoir colorant par un nombre plus ou moins considérable de ces globules types[2] ; or le sang qui

[1] Welcker dit à ce propos qu'on pourrait reproduire son échelle à taches par l'aquarelle ; et que, si on n'y arrivait pas exactement, il suffirait, pour rendre utilisable cette échelle peinte, de vérifier expérimentalement, une fois pour toutes, la valeur de chacun de ses degrés.

[2] Ce mode de notation a fait croire qu'il confondait la couleur du sang et le nombre des globules. Il n'en est rien : Welcker dit expressément qu'une même richesse colorante peut correspondre à des richesses globulaires différentes ; son seul tort à été de croire qu'il existait des rapports très-étroits entre ces deux valeurs et que l'on pouvait habituellement conclure de l'une à l'autre.

lui servait de type (c'était le sien) n'a pas été analysé chimiquement. Il en résulte que nous restons sans renseignement sur la valeur réelle de son unité colorimétrique, et que les résultats qu'il nous a donnés, tout en étant très-comparables les uns aux autres, ne peuvent être rattachés à ceux obtenus par d'autres procédés; en sorte que les recherches si intéressantes de Welcker se trouvent isolées des autres recherches entreprises sur les variations de l'hémoglobine.

Je n'insiste pas, il faut se rappeler que les méthodes de Welcker et ses premières recherches ont été publiées en 1854, à une époque où la chimie du sang était plus imparfaite que maintenant, où l'on ne connaissait qu'à peine l'hémoglobine, où, par conséquent, les bonnes conditions de telles analyses ne pouvaient être comprises. Il faut, au contraire, savoir le plus grand gré à Welcker d'être entré le premier, peut-être, dans une champ d'exploration qu'on ne pouvait savoir aussi fertile.

6° Échelle peinte de M. Hayem.

La méthode de M. Hayem a été publiée cette année même, à l'Académie des sciences d'abord, puis à la Société de biologie[1]. Pour l'exposer, je ne saurais mieux faire que de répéter ce que l'auteur en a dit lui-même.

M. Hayem utilise le mélange sanguin qui lui sert à compter les globules[2], mélange qui se trouve être au 249e. « Ce mélange est déposé dans une petite cuvette de verre formée par un anneau de verre blanc (sans couleur) collé sur une lame également de verre blanc. En la mettant, lorsqu'elle contient le mélange sanguin, sur une feuille de papier écolier et en la regardant directement et non par transparence, le mélange sanguin présente une teinte qui varie nécessairement suivant la richesse du sang en hémoglobine.

« Comme d'autre part, j'ai fabriqué à l'aquarelle un certain

[1] Hayem. Des caractères anatomiques du sang dans les anémies (*Acad. des sciences*, 10 juillet 1876).

— Recherches sur la coloration du sang (*Soc. de biol.*, 4 novembre 1876).

[2] Hayem et Nachet, Sur un nouveau procédé pour compter les globules du sang (*Acad. des sciences*, 26 avril 1875).

nombre de rondelles colorées de même diamètre que la cellule et constituant une échelle de teintes aussi analogues que possible à celles des divers mélanges sanguins, il ne reste plus qu'à déterminer par comparaison à quelle teinte correspond la couleur du sang dilué contenu dans la petite cuvette de verre.

« Il faut avoir soin, pour faire cet examen, de se placer près d'une fenêtre tournée vers le nord, et en tout cas, d'éviter les rayons du soleil. La cellule de verre renferme toujours une même épaisseur de mélange sanguin, et celui-ci ayant été fait à l'air libre, l'hémoglobine du sang est toujours également oxygénée. Dans ces conditions, les teintes que fournissent les divers échantillons de sang sont comparables entre elles.

« Pour graduer l'échelle de teintes, j'ai choisi comme point de départ, comme étalon en quelque sorte, la plus forte coloration que puisse donner chez l'adulte le sang du bout du doigt... Cette première teinte porte le n° 1... Le maximum de l'échelle correspond à 6 millions de globules sains.

« En faisant varier les dilutions du sang normal dans des proportions convenables, nous avons pu estimer la valeur de chaque teinte par rapport à 1. De plus, comme contre-épreuve, en comptant le nombre des globules dans chaque dilution, on a pu inscrire, à coup sûr, à côté de cette valeur, le nombre correspondant de globules normaux. »

M. Hayem a obtenu de cette façon la table suivante[1] :

N° DE LA TEINTE.	RICHESSE globulaire.	RICHESSE en hémoglobine.
1	6.000.000	1,000
2	5.500.000	0,916
3	5.000.000	0,833
4	4.500.000	0,750
5	4.000.000	0,666
6	3.500.000	0,583
7	3.000.000	0,500

Au delà, l'appréciation des teintes n'ayant plus une exac-

[1] La table publiée dans la *Gazette médicale* (1876, p. 561), contient plusieurs fautes d'impression qui sont corrigées ici.

titude suffisante, au lieu de faire le mélange ordinaire, on prend le double, le triple ou le quadruple de sang ; la proportion d'hémoglobine se trouve alors être égale à la moitié ou au tiers ou au quart de celle indiquée par la table. « Il arrive assez souvent que le mélange sanguin ne correspond pas très-exactement à l'une des teintes ; mais avec un peu d'habitude il est facile d'apprécier, avec une approximation suffisante, les valeurs intermédiaires. »

M. Hayem croit pouvoir affirmer que sa méthode est d'une très-grande précision, sans nous dire quelles sont les limites des erreurs possibles. Elle paraît devoir convenir aux recherches cliniques : elle est d'une grande simplicité et a l'immense avantage de n'exiger que des quantités de sang vraiment insignifiantes ; il suffit, pour les obtenir, d'une piqûre d'épingle, d'aiguille ou de lancette, aussi peut-on répéter à loisir les analyses de sang sans avoir à craindre le moindre dommage pour les patients.

Mais il est regrettable que M. Hayem soit tombé dans la même faute que Welcker, et qu'il ait pris comme unité de couleur celle donnée par un sang dont il ne nous dit ni la teneur en fer, ni la capacité respiratoire : rien en un mot de ce qui peut nous donner une idée exacte de sa richesse en hémoglobine. Qu'en résulte-t-il ? C'est que les degrés de son échelle colorée, comme ceux de l'échelle à taches de Welcker, ne peuvent exprimer la richesse en hémoglobine des sangs analysés ; ils indiquent seulement les rapports qui existent entre les quantités de matière colorante qu'ils renferment et celles que renferme le sang pris comme type. Et, devant les fractions de M. Hayem, devant les nombres de M. Welcker, nous sommes comme serait un géographe devant une carte qui aurait été admirablement dressée, mais dont l'auteur aurait oublié de nous indiquer l'échelle ; il jugerait bien des rapports de distance, il verrait bien que le point B, par exemple, est deux fois moins loin du point A que le point C..., mais il ne saurait se rendre compte des distances exactes qui existent entre tous ces points. Si encore M. Hayem, imitant M. Welcker, avait pris comme type un sang représentant autant que possible la moyenne normale, ses chiffres auraient eu une signification facile à saisir ; un sang correspondant à 0,50,

par exemple, était un sang ayant moitié moins d'hémoglobine qu'un sang normal. Mais non, il choisit un sang ayant 6 millions de globules, richesse « qu'on obtient très-rarement avec le sang des capillaires », dit M. Hayem lui-même. En sorte que le sang normal moyen se trouve représenté par une fraction, et qu'il faut rapporter tous les autres chiffres à cette fraction pour avoir le rapport à l'état normal.

Si j'insiste tant, c'est que la faute que je signale est encore facilement réparable; il suffirait pour cela de doser l'hémoglobine d'un sang qu'on analyserait en même temps au moyen de l'échelle peinte; le degré de l'échelle auquel correspondrait le sang serait désigné par la quantité d'hémoglobine trouvée; on calculerait ensuite la valeur en hémoglobine des autres degrés de l'échelle. De cette façon, les résultats obtenus par cette méthode pourraient être assimilés à ceux obtenus par d'autres méthodes de dosage et ils ne risqueraient pas de rester isolés comme ceux de Welcker, et cela au grand préjudice de la science. Il est à souhaiter aussi que M. Hayem arrive à reproduire son échelle afin que l'emploi de sa méthode puisse se généraliser; il sera bon enfin qu'il s'assure du degré de fixité de ses couleurs.

7° Globulimètre de Mantegazza.

La méthode du professeur Mantegazza[1] a été publiée en 1865; je la décris en dernier lieu parce qu'elle repose sur un principe tout différent, sur la mesure du degré de transparence des solutions sanguines.

Si, regardant la flamme d'une bougie à travers une solution sanguine, on interpose une série de verres bleus entre l'œil de l'observateur et la solution, il arrivera un moment où la flamme de la bougie ne sera plus visible; il est évident que plus le sang sera transparent, plus considérable sera le nombre de verres bleus qu'il aura fallu interposer; on pourra donc juger ainsi de la transparence de la solution, et par suite de sa richesse en matière colorante.

[1] P. Mantegazza, Del globulimetro, nuovo strumento per determinare rapidamente la quantità dei globetti rossi del sangue, et nuove ricerche ematologiche, Milano, 1865.

Cette recherche se fait à l'aide d'un appareil spécial improprement appelé globulimètre. Il se compose : 1° d'un récipient pour la solution sanguine; c'est un tube cylindrique horizontalement fixé sur un manche vertical. Ce tube est fermé à ses deux extrémités par des glaces ; l'une est fixe, l'autre est montée sur un tube qui pénètre à frottement dans le précédent, de telle sorte qu'on peut augmenter ou diminuer l'espace compris entre les deux glaces; leur distance est indiquée par des divisions tracées sur le récipient, la plus convenable est de $2^{mm},5$. Un petit entonnoir que porte le tube à sa partie supérieure permet d'y introduire le mélange sanguin.

2° Un disque vertical, tournant autour d'un axe implanté sur le manche de l'appareil, présente les divers points de sa circonférence en avant de l'une des extrémités du récipient. Cette circonférence est percée d'orifices ayant même diamètre que le cylindre récipient, et dans ces orifices sont enchâssés des verres bleus en plus ou moins grand nombre, formant par conséquent des couches plus ou moins épaisses. Les divers degrés de transparence ont été évalués au moyen de numérations de globules. Chaque verre bleu surajouté correspond à un sang ayant 125,000 globules en moins par millimètre cube.

Le procédé opératoire est simple. On fait un mélange de 1 centimètre cube de sang et de 96 centimètres cubes d'une solution de carbonate de soude à 50 0/0. Le mélange est introduit dans le récipient. Se plaçant dans une chambe obscure, on regarde à travers le récipient la flamme d'une bougie située à un mètre de distance ; tournant le disque, on fait successivement passer des couches plus ou moins épaisses de verre bleu. On s'arrête quand on ne voit plus la flamme ; et on lit l'indication qui correspond au dernier orifice à travers lequel on a vu la flamme. Les différences de la vue ne dépasseraient pas de 1 à 2 verres, c'est-à-dire ne correspondraient pas à plus de 250,000 globules rouges ; soit une erreur de 5 0/0 pour des sangs ayant 5 millions de globules. Une observation ne durerait pas plus de cinq minutes.

Comme dans les deux procédés de Welcker, les chiffres de globules indiqués par les degrés de l'appareil ne représentent pas la richesse globulaire du sang examiné, ainsi que

semble le croire M. Mantegazza, mais simplement la couleur de ce sang rapportée à celle du sang type. C'est-à-dire qu'un sang chez lequel on trouverait 2 millions de globules, par exemple, aurait par millimètre cube autant de matière colorante que s'il avait 2 millions de globules semblables à ceux du sang type. Cet appareil a donc besoin d'être réglé au moyen d'un dosage d'hémoglobine.

8° Hémochromomètre Malassez.

Ma méthode a été exposée pour la première fois en public, cette année même, à la Société de biologie[1].

Elle a pour but : 1° de comparer la couleur d'une solution sanguine placée dans le réservoir d'un mélangeur Potain, aux couleurs des différentes parties d'un prisme coloré (les parties les plus épaisses étant naturellement plus foncées que les parties les plus minces) ; 2° de juger de la richesse en hémoglobine du sang qui a servi à faire la solution par la position qu'il faut donner au prisme pour que celui-ci reproduise la valeur du ton de la solution sanguine. J'ai essayé de réaliser ce double but à l'aide d'un nouveau colorimètre que je propose d'appeler *hémochromomètre* en raison de ses applications spéciales.

I. *Description.* — Cet appareil se compose d'un *écran* rectangulaire ayant environ 36 centimètres de large sur 20 de hauteur. Il est percé à son centre de deux trous circulaires ayant 5 millimètres de diamètre ; ces trous sont très-rapprochés l'un de l'autre et placés sur une même ligne horizontale. Comme l'écran est formé de pièces mobiles, il peut se replier sur lui-même et constituer une boîte très-portative (20 centimètres de long sur 10 de large et 3 d'épaisseur)[2], dans laquelle se trouvent enfermées les autres pièces de l'appareil.

[1] Séance du 28 octobre 1876.

Ma méthode a été imaginée vers la fin de l'année 1872, et mon premier appareil a été essayé pendant l'été 1873. Si j'ai tardé si longtemps à faire connaître publiquement mon colorimètre, c'est que j'ai beaucoup tâtonné, beaucoup expérimenté avant d'en arrêter le type définitif ; c'est que j'ai voulu en assurer la fabrication industrielle et me rendre un compte exact de son degré de précision.

[2] On pourrait avoir une boîte plus petite en rétrécissant l'écran, mais on serait moins garanti de la lumière, et l'observation serait moins aisée.

Un *obturateur* qui joue devant les trous permet de clore complétement la boîte.

Derrière l'un des trous (celui de gauche) se place le réservoir d'un *mélangeur Potain*. Ce réservoir a été modi-

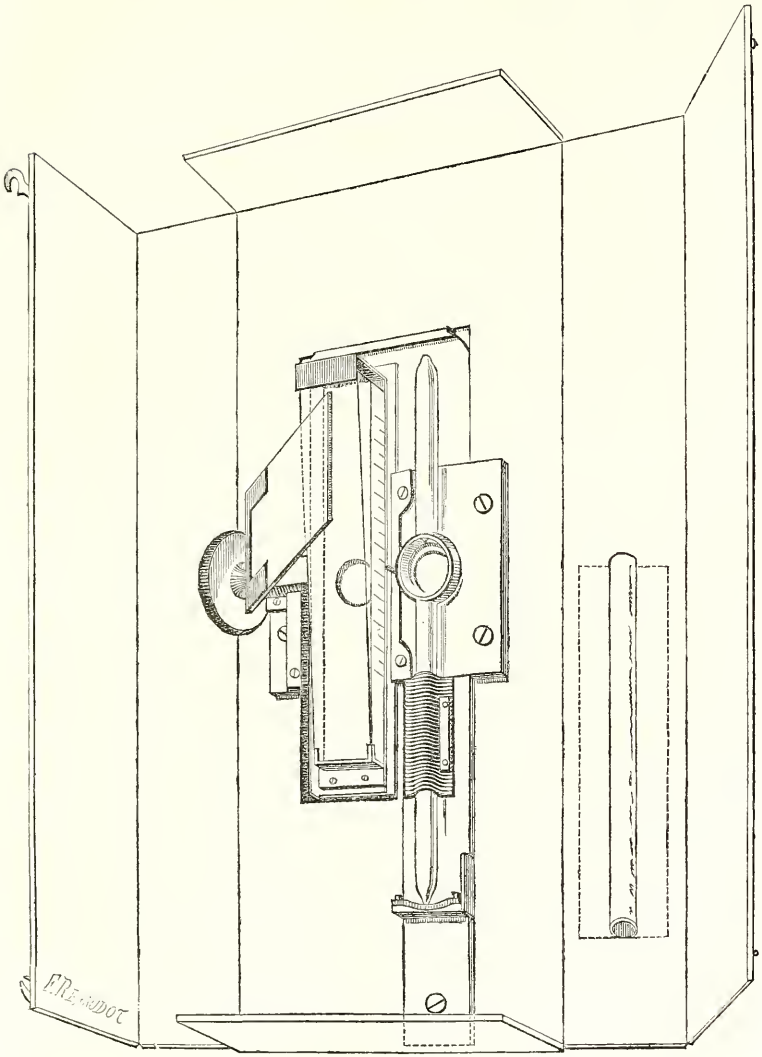

fié en raison de ses applications spéciales : au lieu d'être sphérique ou ovoïde, il présente deux faces opposées, planes et parallèles, et qui, dans tous les nouveaux mélangeurs, se trou-

vent toujours à la même distance l'une de l'autre (5 millimètres). Les solutions sanguines seront donc toujours vues sous une même épaisseur ; et, si elles sont toujours faites au même titre, les variations de coloration qu'elles présenteront seront évidemment dues à des différences dans le pouvoir colorant du sang employé.

Le mélangeur est maintenu verticalement appliqué contre l'écran par un anneau élastique dans lequel passe sa longue portion. Une pièce d'arrêt garnie d'une lamelle en caoutchouc peut être poussée contre l'extrémité inférieure du mélangeur, afin d'empêcher la solution sanguine de s'écouler pendant la durée de l'observation.

Derrière le second trou de l'écran se trouve le *prisme coloré*[1]. Ce prisme est formé par une cuve prismatique en verre ayant un angle d'ouverture de 10°, une hauteur de 75 millimètres et une largeur de 6 millimètres (dimensions intérieures). Elle contient, à la place de solutions d'hémoglobine ou de sang qui ne peuvent se conserver et qu'il eût fallu renouveler sans cesse, une solution de picrocarminate d'ammoniaque. On peut, en effet, à l'aide de ce précieux réactif, arriver à imiter assez exactement une solution d'hémoglobine[2], tout en se procurant une substance très-peu altérable.

Voici comment je recommande de procéder : on prend comme point de comparaison une solution de sang défibriné au centième que l'on place dans un verre. Dans un autre verre aussi semblable que possible, au premier, on fait un mélange à parties égales d'eau légèrement phéniquée et de glycérine pure non acide ; puis on ajoute peu à peu du picrocarminate parfaitement neutre, en solution concentrée d'abord, puis en solution étendue de façon à s'approcher le plus possible de la valeur de ton de la solution sanguine. Comme le picrocarminate donne généralement une teinte plus jaune que la solution de sang, il faut ajouter un peu de carmin neutre afin d'obtenir la même qualité de ton. Enfin, pour arriver plus sûrement à une ressemblance parfaite entre les deux solutions, on les compare, non plus dans leurs verres, mais en les plaçant dans de petites cuves prismatiques.

[1] Il est inutile de placer un second prisme en sens inverse du premier dans le but de produire une couche colorée partout d'égale épaisseur; dans mes appareils le trou de l'écran est si petit, l'angle du prisme si aigu que les variations de coloration sont insignifiantes.

[2] La ressemblance se poursuit, même quand on analyse au spectroscope les couleurs de l'hémoglobine. Voyez le mémoire suivant.

On observe alors un fait intéressant, c'est que les deux prismes peuvent être aussi semblables que possible dans une portion donnée de leur hauteur, et cependant différer dans des parties ou plus minces ou plus épaisses ; autrement dit, deux solutions, l'une de picrocarminate, l'autre d'hémoglobine ou de sang, ayant exactement la même couleur apparente, subissent des variations de teinte différentes sous l'influence des mêmes variations d'épaisseur; phénomène que M. Rajewsky a également signalé. Il faut avoir le soin de donner à la solution de picrocarminate une teinte telle que ce soient les portions moyennes du prisme qui reproduisent exactement la couleur de la solution sanguine; car ces parties moyennes seront seules utilisées dans le maniement de l'instrument.

Dans ces comparaisons, les solutions doivent être examinées par transparence et toujours dans la même lumière. Personne n'ignore que les couleurs changent plus ou moins de ton suivant la façon dont elles sont éclairées ; il faut savoir aussi que deux couleurs de nature différente, mais qui cependant ont exactement la même teinte dans une lumière déterminée, ne changent pas de la même façon sous l'influence des mêmes modifications d'éclairage ; c'est en particulier ce qui arrive pour les solutions de sang et de picrocarminate. La lumière qui me paraît préférable est cette belle lumière blanche que donnent un nuage blanc, un rideau blanc ou un verre dépoli, et c'est elle qu'on recherchera dans l'emploi de l'instrument.

Lorsque la solution de picrocarminate a atteint la teinte désirée, il est bon de la laisser reposer un certain temps pour le cas où il se ferait un précipité de carmin. Il faudrait alors filtrer, essayer à nouveau la coloration et ajouter la quantité de carmin nécessaire. La solution est alors chauffée au bain-marie, et on y ajoute de la gélatine : 1 gramme par 25 centimètres cubes. Si cette addition jaunit trop la solution on y remet encore un peu de carmin avec de grandes précautions. Puis on filtre sur de la flanelle comme s'il s'agissait d'une injection, et on remplit les cuves prismatiques. Lorsque le tout est refroidi, les cuves sont fermées hermétiquement à l'aide d'une petite glace qui se colle sur les bords de la cuve, soit avec de la térébenthine cuite, soit avec du baume de Canada.

Cette gelée glycérinée et phéniquée paraît se conserver merveilleusement. J'en ai examiné au commencement de l'été 1876 qui datait du printemps 1873, de plus de trois ans par conséquent, elle était aussi transparente que le premier jour.

Le prisme coloré est placé sur un chariot qui peut être mu dans la verticale à l'aide d'une crémaillère commandée par un bouton. En faisant descendre ou monter le chariot, on fait passer devant le trou de l'écran des portions plus ou moins épaisses du prisme, et l'on obtient ainsi des colorations plus ou moins intenses. On pourra donc chercher et trouver le point

précis où le prisme donne la même valeur de ton qu'une solution de sang placée dans le mélangeur derrière l'autre trou de l'écran.

Une *échelle* dont nous verrons plus loin le mode de graduation, est collée sur un des côtés du prisme ; dans les mouvements de celui-ci, elle se trouve passer devant une petite *aiguille* fixe qui détermine ainsi la position du prisme, et, par suite, la valeur de ton de la solution. Cette aiguille est placée au milieu de la ligne qui réunirait les centres des deux orifices.

Derrière le mélangeur et le prisme, à la hauteur des trous de l'écran, se trouve une *plaque de verre dépoli*. Elle est destinée à bien diffuser et à rendre blanche la lumière qui doit traverser les milieux colorés ; nous avons vu plus haut que cette condition était nécessaire pour que la comparaison entre la couleur du prisme et celle de la solution sanguine fût exacte. La plaque de verre est maintenue par une de ses extrémités au moyen d'une fourche métallique munie d'une charnière ; ce qui permet de lever la plaque, lorsqu'il s'agit de mettre en place le mélangeur ou de lire les divisions de l'échelle.

II. *Graduation.* — La graduation comprend deux opérations bien distinctes : l'établissement des divisions ou graduation proprement dite, et la notation des divisions ou choix de l'unité.

1° Les divisions ont été établies expérimentalement. J'ai fait une série de solutions sanguines avec du sang de chien et de l'eau distillée, depuis 4 et successivement jusqu'à 16 de sang pour 1.000 de mélange. Ces solutions ont été introduites l'une après l'autre dans le mélangeur, et j'ai déterminé avec le plus grand soin quelle était pour chacune d'elles la position du prisme, lorsque celui-ci reproduisait exactement la couleur de la solution observée. Un trait était chaque fois marqué sur l'échelle au niveau de la petite aiguille fixe ; j'ai eu ainsi une série de degrés correspondant à des solutions ne différant des voisines que de 1 millième.

Je n'ai pas fait de solution au-dessous de 4, ni au-dessus de 16, parce qu'avec le sang que j'employais les solutions eussent

correspondu aux extrémités du prisme, c'est-à-dire à des points où les comparaisons eussent été moins exactes.

2° J'ai montré précédemment l'inconvénient de choisir des unités arbitraires pour la notation des échelles colorimétriques ; aussi ai-je rapporté mon échelle à une valeur qui puisse donner une idée exacte de la composition du sang et de sa richesse en hémoglobine.

Dans ce but, mon ami M. le Dr Pierre Picard a bien voulu me doser le plus exactement possible la capacité respiratoire d'un sang de chien au moyen de la pompe à mercure ; (Je le prie de recevoir ici mes remerciements les plus sincères.) pendant que, de mon côté, je déterminais avec le plus grand soin à quel degré de mon échelle de coloration correspondait une solution au centième de ce même sang. Dans une de nos expériences, par exemple, le degré n° 9 de l'échelle s'est trouvé correspondre exactement à une solution au centième d'un sang capable d'absorber 18 centimètres cubes p. 100 d'oxygène.

Ayant ainsi apprécié la valeur d'un des degrés de l'échelle, il a suffi de simples calculs de proportion pour connaître celle des autres degrés. De plus, s'il est vrai que 1000 centimètres cubes de sang contenant 125 grammes d'hémoglobine sont capables d'absorber 260 centimètres cubes d'oxygène, on peut calculer encore les quantités d'hémoglobine correspondant à chacun des degrés de l'échelle. Mais au lieu de rapporter ces différentes valeurs soit à 1000, soit à 100 centimètres cubes de sang, ce qui se fait habituellement, j'ai préféré les rapporter au millimètre cube, afin de faciliter les comparaisons avec les résultats que donnent les numérations des globules, numérations qui sont également rapportées au millimètre cube.

Et j'ai construit la table suivante : dans la première colonne sont les numéros des degrés de l'échelle colorimétrique ; dans la seconde, les capacités respiratoires correspondantes exprimées en volume ; dans la troisième, la richesse en hémoglobine exprimée en poids.

DEGRÉS de l'échelle.	CAPACITÉ respiratoire.	RICHESSE en hémoglobine.
	millimètres cubes.	milligrammes.
5.	0,100.	0,048
5,5.	0,110.	0,053
6.	0,120.	0,058
6,5.	0,130.	0,062
7.	0,140.	0,067
7,5.	0,150.	0,072
8.	0,160.	0,077
8,5.	0,170.	0,082
9.	0,180.	0,086
9,5.	0,190.	0,091
10.	0,200.	0,096
10,5.	0,210.	0,101
11.	0,220.	0,106
11,5.	0,230.	0,110
12.	0,240.	0,115
12,5.	0,250.	0,120
13.	0,260.	0,125
13,5.	0,270.	0,130
14.	0,280.	0,134
14,5.	0,290.	0,139
15.	0,300.	0,144

III. *Procédé opératoire.* — Voici, maintenant que l'appareil est connu, quelles sont les opérations et manœuvres successives que nécessite une analyse de sang.

1° Faire, au moyen du mélangeur, une solution au centième du sang à examiner.

On procède comme s'il s'agissait de faire un mélange pour la numération des globules ; seulement, au lieu de sérum, on emploie de l'eau distillée ou simplement de l'eau filtrée pourvu qu'elle soit bien aérée. Avec la pointe d'une épingle, d'une aiguille ou mieux d'une lancette, on pique le doigt, de préférence la face dorsale au voisinage de l'ongle (l'épiderme étant là moins épais et la peau moins sensible). — En pressant l'extrémité du doigt, on fait sortir la quantité de sang nécessaire. — On en aspire aussitôt dans la longue portion ou portion capillaire du mélangeur jusqu'au niveau du trait marqué 1. — On aspire l'eau immédiatement après, de façon à remplir le réservoir et à faire arriver le liquide jusqu'au trait marqué 100. — On agite enfin la solution pour la rendre parfaitement homogène.

Il est bien évident que si la solution avait pu être faite sans le mélangeur, il suffirait de l'introduire dans le mélangeur, de façon à en remplir complétement le réservoir.

2° Fixer le mélangeur sur l'écran en ayant bien soin que son réservoir corresponde exactement au trou de l'écran. — Placer la pièce d'arrêt de façon que la lamelle de caoutchouc vienne fermer l'extrémité inférieure du mélangeur. Il faut, bien entendu, remettre en place la glace de verre dépoli qu'on a dû soulever.

3° Déterminer la position du prisme qui donne une couleur ayant même valeur de ton que celle de la solution sanguine.

On se tourne du côté d'une fenêtre donnant une belle lumière diffuse, en ayant soin de ne pas avoir de lumière vive derrière soi ; s'il existe une masse blanche quelconque, mur, nuages..., il sera bon de la fixer ; on évitera de regarder le ciel bleu et surtout le soleil.

Prenant alors l'écran de la main gauche, on le place entre le jour et soi à la distance de la vision distincte, et on regarde à travers les trous les couleurs produites par la solution sanguine et par le prisme. Avec la main droite passée derrière l'écran, on tourne, dans un sens ou dans l'autre, le bouton qui commande la crémaillère et fait monter ou descendre le prisme, jusqu'à ce que la couleur de celui-ci ait une valeur de ton égale à celle du réservoir. Pour se bien assurer d'avoir atteint ce point, on le dépasse sensiblement soit dans un sens, soit dans l'autre, et on voit si la teinte se rapproche ou s'éloigne de celle du sang[1].

Lorsque la solution est faite, il ne faut pas attendre trop longtemps avant d'en faire l'examen, parce que l'hémoglobine se réduit quand elle est enfermée (et elle l'est à peu près complétement dans le réservoir du mélangeur) ; or l'hémo-

[1] Afin de mieux juger ces faibles différences, on pourrait disposer en avant des deux trous de l'écran des prismes qui rapprocheraient les images des couleurs ; de façon qu'elles se réunissent chacune dans une des moitiés d'un même cercle, comme cela existe dans le colorimètre de Laurent.

Le prisme coloré ne reproduit pas toujours exactement la qualité de ton de la solution sanguine examinée, mais il peut toujours en reproduire la valeur de ton ; et c'est là ce que l'observateur doit rechercher, à la façon du musicien qui cherche à reproduire la hauteur d'un son indépendamment de son timbre. (Voy. note 2, p. 5.)

globine réduite n'a plus la même qualité de couleur que l'hémoglobine oxygénée : elle est dichromatique, verdâtre en couches minces, violacée en couches épaisses. Ces changements rendent la comparaison plus difficile et plus incertaine.

Il faut éviter aussi la fatigue de l'œil; j'ai remarqué que dans ces conditions les nuances étaient beaucoup plus difficilement saisies et les erreurs plus considérables.

4° Il ne reste plus qu'à noter le degré de l'échelle qui se trouve le plus près de la petite aiguille fixe. En se reportant à la table, on saura combien un millimètre cube du sang analysé contient d'hémoglobine, et quelle est sa capacité respiratoire.

Quand le sang à analyser est très-pauvre, la solution qu'il donne peut être assez pâle pour dépasser les limites de l'échelle ; on fait alors un mélange à 2 0/0 en remplissant deux fois de suite la longue portion du mélangeur, opération facile si on a le soin d'interposer un petit index d'air entre la première prise de sang et la seconde ; et on prend la moitié des valeurs qui correspondent au degré de l'échelle trouvé.

Si le sang est au contraire trop riche, les limites opposées de l'échelle seraient dépassées ; il faut alors agir en sens inverse : faire un mélange à 1/2 0/0 et doubler les chiffres trouvés.

Avec un peu d'habitude, on juge facilement à la couleur du sang quand il pénètre dans le mélangeur, s'il est ou trop riche ou trop pauvre; ou s'il rentre dans les données de l'échelle.

IV. *Degré d'exactitude.* — Plusieurs points sont à élucider :

1° La graduation est-elle exacte ?

J'ai tellement répété mes essais et ils ont été si concordants, que les divisions établies sur mon appareil type correspondent très-certainement à des solutions ne différant les unes des autres que de 1 millième ; le fabricant saura, je l'espère, les reproduire exactement. Je ne peux, non plus, mettre en doute l'exactitude de l'analyse des gaz du sang qui a servi de base à la notation des divisions; elle a été faite avec le plus grand soin par M. le Dr Picard qui a la plus grande habitude de ce genre d'analyses. Il en résulte que les chiffres qui constituent la première colonne de

la table « capacité respiratoire » sont évidemment exacts[1]. Quant à ceux de la seconde colonne « richesse en hémoglobine, » ils le sont également s'il est vrai que 125 grammes d'hémoglobine sont capables d'absorber 260 centimètres cubes d'oxygène, rapport qui a servi de base aux calculs.

2° Quelle est l'étendue des divergences possibles entre les analyses d'un même sang?

Lorsque les précautions indiquées précédemment sont bien observées, ces divergences sont peu considérables : elles peuvent être de 1 division, si les analyses sont faites par plusieurs observateurs différents; mais elles ne dépassent pas une 1/2 division si les analyses sont répétées par la même personne. C'est là une exactitude très-suffisante ; les divisions, je le rappelle, correspondent à des solutions qui ne diffèrent les unes des autres que de 1 millième, et les différences que l'on est appelé à constater dans les recherches physiologiques et pathologiques dépassent de beaucoup ces limites d'erreurs. J'ai supposé l'instrument manié par des personnes non habituées à ce genre d'observations ; inutile d'ajouter que par l'exercice on peut arriver à une plus grande précision. D'un autre côté, il est bien certain que quelques personnes seront incapables de saisir de faibles différences de ton et par conséquent de se servir de cet instrument, mais les sourds peuvent-ils ausculter?

3° Les résultats obtenus à des intervalles de temps plus ou moins considérables sont-ils comparables entre eux? ce qui revient à se demander : la substance colorante du prisme est-elle fixe?

Je me suis assuré que la gelée glycérinée et phéniquée qui sert de substratum au picrocarminate se conservait merveilleusement, puisque j'ai pu en conserver trois ans sans la moindre altération. Mais je ne saurais dire encore si la couleur du picrocarminate passe ou ne passe pas, et dans quelles

[1] Ces chiffres ne représentent pas à proprement parler la capacité respiratoire, parce qu'ils correspondent à des divisions établies d'après les richesses en hémoglobine, et qu'il n'est pas certain que la richesse du sang en hémoglobine soit toujours et partout proportionnelle à sa capacité respiratoire. Ils représenteraient donc plutôt des richesses en hémoglobine, mais cela d'une façon toute relative; tandis que les chiffres de la seconde colonne de la table les représenteraient d'une façon absolue.

limites elle passe. Les premiers prismes que j'ai construits, il y a trois ans, avaient bien une échelle, mais l'unité de cette échelle était tout arbitraire ; n'ayant donc aucun point de repère, il m'a été impossible de les comparer aux plus récentes. C'est une lacune que je regrette de n'avoir pu faire disparaître avant la publication de ma méthode. Elle sera, du reste, facile à combler : il suffira de faire, pour cet appareil, ce qu'on fait pour les thermomètres, dont il faut de temps à autre vérifier le zéro; on fera une analyse de sang d'une part avec l'hémochromomètre, d'autre part avec une des méthodes dosant directement l'hémoglobine. On verra ainsi s'il y a ou s'il n'y a plus concordance ; et dans ce dernier cas, il suffira de modifier la table[1].

C. — APPLICATIONS.

Les différentes méthodes que nous venons de passer en revue sont plus ou moins exactes, plus ou moins pratiques, mais toutes peuvent nous donner une idée, idée plus ou moins complète, de la richesse du sang en hémoglobine et des variations de cette richesse. Quelles applications ont été faites de ces méthodes ? à quels résultats est-on arrivé ? C'est ce que je vais exposer rapidement.

1° De la richesse du sang en hémoglobine.

Depuis longtemps les médecins avaient signalé la pâleur du sang survenant à la suite de pertes de sang, dans la chlorose et l'anémie, dans les cachexies ; mais aucun d'entre eux n'avait cherché à mesurer ces variations de couleur. Pour entreprendre de telles recherches, ne fallait-il pas connaître l'importance du rôle de la matière colorante du sang ?

Le premier qui entra dans cette voie féconde paraît avoir

[1] Dans le but d'éviter cette cause d'erreur j'avais, au début de mes essais, voulu remplacer les prismes creux à contenu coloré par des prismes pleins en verres colorés. Entreprise qui m'a fait perdre un temps considérable et qu'il était évidemment impossible de réaliser, puisque M. Feil, notre célèbre fabricant de flint et de crown, si habile à imiter les pierres précieuses, n'a pu arriver à reproduire la teinte d'une solution d'hémoglobine, laquelle est à peu près celle des pierres dites jacinthes. Je ne lui en suis pas moins on ne peut plus reconnaissant de l'extrême obligeance qu'il a mise à m'aider dans mes malheureux essais.

été Hermann Welcker; c'était en l'année 1852, l'hémoglobine était à peine découverte. Appliquant son échelle liquide et son échelle à taches de sang, il recueillit de nombreuses observations sur les variations de coloration que peut présenter le sang humain dans un certain nombre de maladies. Le sang nécessaire à l'examen était obtenu à l'aide de ventouses lorsqu'il n'y avait pas lieu de faire des saignées. Toutes ces observations se trouvent consignées dans son mémoire de 1854 [1].

Plus tard, en 1863, il publia ses remarquables recherches sur les variations de coloration que présentent les divers groupes de vertébrés. Il fit connaître en même temps quelques faits relatifs à l'influence des hémorrhagies, de l'âge, du milieu, etc., sur la couleur du sang [2].

En 1865, Mantegazza fit connaître son globulimètre et les observations qu'il avait faites avec cet instrument. Il les divisa en six séries : 1° hommes sains, cas de richesse au-dessus de la normale; — 2° cas de richesse moyenne; — 3° cas de richesse inférieure; — 4° femmes saines; — 5° hommes et femmes malades; — 6° animaux sains et soumis à des traitements particuliers [3].

Après Mantegazza, vint Johann Duncan, de Saint-Pétersbourg, qui publia à Vienne, en 1867, sa note sur la chlorose (nous en reparlerons plus loin). La coloration n'est plus représentée par des nombres de globules, comme dans les recherches de Welcker et de Mantegazza, mais par des fractions d'unité, l'unité étant la normale [4]. Le sang était obtenu à l'aide de sangsues.

Les belles recherches de Hoppe-Seyler, de Preyer, etc., ne firent sentir leur influence que plus tard, dans les travaux de MM. Subbotin (1871) et Quincke (1872), où nous voyons pour la première fois l'hémoglobine exprimée en grammes. Subbotin [5] étudia les variations produites sous l'influence du mode

[1] H. Welcker, *loc. cit.*, p. 565-9.

[2] H. Welcker. Grösse, Zahl, Volum, Oberfläche und Farbe der Blutkörperchen beim Menschen und bei Thieren (*Zeitschrift f. rat. Medicin*, 1863, série III, vol. XX, p. 257.)

[3] P. Mantegazza, *loc. cit.*, p. 27-37.

[4] J. Duncan, *loc. cit.*

[5] V. Subbotin, *loc. cit.*

de nutrition, de l'âge, etc., et fit quelques observations sur l'homme malade. — Quincke[1] s'occupa plus spécialement des variations apportées par les maladies ; lorsqu'il n'y avait pas eu de saignée, le sang était pris soit à la nuque soit à la tempe à l'aide de la sangsue artificielle de Heurteloup.

En dernier lieu, viennent les recherches de deux de nos compatriotes, de M. Quinquaud et de M. Hayem. M. Quinquaud a fait connaître, en 1873, les variations de richesse en hémoglobine qu'il avait observées dans quelques maladies[2] et dans la série zoologique[3]. Les quantités d'hémoglobine déduites des quantités maxima d'oxygène absorbé sont encore exprimées en grammes.

Quant à M. Hayem, c'est cette année même qu'il a publié ses études sur les altérations du pouvoir colorant du sang dans les anémies[4] et sur les modifications apportées par le traitement ferrugineux[5]. Le sang était obtenu à l'aide de simples piqûres ; mais le pouvoir colorant n'est représenté que par des rapports ainsi que l'avait fait Duncan dans ses recherches sur la chlorose.

2° De la richesse des globules en hémoglobine.

Pour se bien rendre compte des variations que peuvent présenter les fonctions respiratoires du sang, il ne suffit pas de connaître les variations de sa richesse en hémoglobine. La richesse en hémoglobine n'est, à vrai dire, que la représentation de la richesse matérielle du sang ; or, cette richesse, ce capital, peut être placé plus ou moins avantageusement et rapporter plus ou moins. Je m'explique : plus une même quantité d'hémoglobine sera divisée en un grand nombre de globules, plus étendue sera la surface qu'elle présentera, plus énergiques seront les échanges gazeux dont elle sera capable. Une hémoglobine divisée rapportera donc davantage qu'une hémoglobine moins divisée. De là la nécessité de tenir un

[1] H. Quincke, *loc. cit.*

[2] Quinquaud. Sur les variations de l'hémoglobine dans les maladies. (*Acad. sc.* 11 août 1873.)

[3] Quinquaud. Sur les variations de l'hémoglobine dans la série zoologique. (*Acad. sc.*, 18 août 1873.)

[4] Hayem, *loc. cit.*

[5] Hayem. Note sur l'action du fer dans l'anémie. (*Acad. sc.*,20 novembre 1876.)

grand compte des rapports qui existent entre la richesse du sang en hémoglobine et sa richesse en globules.

On a cru pendant longtemps, et beaucoup de personnes le croient encore, qu'il y avait un rapport constant entre la couleur du sang et sa richesse en globules; et l'on en a conclu qu'on pouvait, du nombre, passer à la couleur et réciproquement. De là sont nées les méthodes de numération basées sur la mesure de la couleur du sang.

Welcker, qui, nous l'avons vu, partageait cette opinion, s'appuyait sans doute sur les observations suivantes qu'il avait faites sur son propre sang, et dans lesquelles le nombre des globules était apprécié tantôt par la numération tantôt par la coloration [1].

Dates.	Numération.	Coloration
23 décembre 1852	4.600.000	»
8 mars 1853	5.300.000	»
17 mai 1853	5.000.000	»
9 août 1853	»	50.00.000
13 septembre 1853	»	5.400.000
6 décembre 1853	4.600.000	»
22 décembre 1853	»	4.600.000
16 février 1854	»	5.000.000
Moyenne	4.175.000	50.000.00

La différence n'étant que de 125.000 globules, c'est-à-dire inférieure à 3 0/0, pouvait être attribuée à des erreurs de numération.

Et cependant, c'est dans ce même tableau d'observations qu'on trouve les deux premiers faits prouvant que les rapports entre la couleur et le nombre ne sont pas constants; les voici:

Observations.	Numération.	Coloration.	Différence.
N° 45. — Femme, 19 ans, apparence forte, face colorée. — Depuis 3 ans état de fatigue et douleurs de tête. — Saignée	1.900.000	2.500.000	— 600.000
N° 57. — Femme, 24 ans. — Face pâle, palpitations nerveuses fréquentes (chlorotique probablement)	4.640.000	4.000.000	+ 640.000

Dans ces deux observations, les différences dépassent les limites d'erreurs ; elles montrent, dans la première, que les

[1] H. Welcker. Blutkoerperchenzählung..., p. 56-59.

globules sont moins nombreux mais plus colorés qu'à l'état normal ; dans la seconde, que les globules sont en nombre suffisant, mais plus pâles qu'ils ne devraient être. Chose singulière, ces faits si nets, et sur lesquels Welcker appelle l'attention du lecteur, ne paraissent pas lui avoir fait soupçonner que cette concordance entre le pouvoir colorant et le nombre des globules, qui paraît exister à l'état physiologique, disparaît à l'état pathologique.

Il faut aller jusqu'en 1867, jusqu'au travail de Johann Duncan sur la chlorose, pour trouver une distinction nettement formulée entre la quantité et la qualité des globules. On sait qu'il trouva, chez les trois chlorotiques qu'il observa, à peu près autant de globules que chez des individus sains ; tandis que la coloration du sang était beaucoup plus faible : 0,30, 0,31, 0,37 au lieu de 1 ; 1 étant la normale. Et il en conclut que la pâleur du sang des chlorotiques est due à une diminution dans la couleur des globules.

Malheureusement le travail de Duncan, n'ayant pas été fait avec toute la rigueur scientifique désirable, a pu ne pas entraîner la conviction. C'est ainsi, par exemple, que pour mesurer le volume de solution sanguine dans laquelle il va faire la numération, mesure qui doit être si précise, il se contente de faire tomber sur le porte-objet une goutte de solution à l'aide d'une canule toujours la même ! Ne peut-on pas objecter que la goutte d'une solution faite avec un sang chlorotique, sang notablement moins dense, doit être plus volumineuse qu'une goutte de solution sanguine faite avec un sang normal ?

En 1872, lors de mes premières numérations de globules, je fus frappé de ne pas toujours trouver une marche parallèle entre la couleur du mélange sanguin destiné à la numération et le nombre de globules que je trouvais dans ce mélange. C'est ainsi, exemple que j'ai déjà cité, qu'une jeune chlorotique du service de M. le Dr Potain avait plus de globules qu'une de ses voisines atteinte d'anémie saturnine, quoique son sang fût beaucoup plus pâle. Et j'avais conclu de ce fait, et de bien d'autres, que les globules sanguins n'étaient pas des unités organiques toujours semblables les unes aux autres, qu'il y avait entre eux des différences con-

sidérables quant au volume et à la couleur[1]. C'est pourquoi j'imaginai ma méthode de colorimétrie ; et dès l'année suivante, en 1873, je pus recueillir une première série d'observations qui me confirmèrent dans mes idées premières ; observations encore inédites que je publierai dans un prochain travail.

Dans ces derniers temps, M. Jakob Worm Müller, de Christiania, a étudié avec grand soin les rapports qui existent entre le nombre des globules et le pouvoir colorant du sang. Ses observations ont toutes été faites sur des chiens ; les globules étaient comptés avec ma méthode de numération, et le pouvoir colorant était apprécié par la méthode exposée précédemment. Voici les résultats qu'il a obtenus :

EXPÉRIENCES	NOMBRE de globules par millimètre cube.	QUANTITÉ de sang employé pour colorer également 1/2 litre d'eau.	RAPPORT[1] ENTRE le nombre de globules.	RAPPORT[1] ENTRE le pouvoir colorant.	DIFFÉRENCES entre les rapports pour cent.
N° 1	9.638.000	0,2783	132,4	133,8	+ 1,1
2	9.207 000	0,3035	126,5	122,7	— 3
3	8.096.000	0,3722	111,2	99,8	— 10,8
4	7.706.600	0,3932	105,9	94,7	— 11,2
5	7.279.800	0,3724	100	100	»
6	6.875.000	0,4666	94,4	79,8	— 16,8
7	6.413.000	0,4071	88,1	91,5	+ 3,8
8	6.402.000	0,4360	87,9	85,4	— 2,9
9	6.375.600	4,4093	87,6	91	+ 3,8
10	5.977.400	0,4253	82,1	87,6	+ 6,5
11	5.506.600	0,4389	75,6	81,2	+ 7,1
12	5.029.200	0,5057	69,1	73,6	+ 6,3
13	4.994.000	0,534	68,6	69,6	+ 1,4
14	4.835.600	0,5444	66,4	68,4	+ 3
15	4.719.000	0,5825	64,8	63,9	— 1,4

[1] Le nombre de globules et le pouvoir colorant sont rapportés à ceux de l'expérience n° 5, lesquels sont, l'un et l'autre, représentés par 100.

M. Worm Müller en conclut qu'il existe un rapport à peu près constant entre la couleur du sang et le nombre des globules, les différences trouvées n'étant pas assez considérables pour ne pouvoir être attribuées, en majeure partie, à des erreurs d'expériences.

Je citerai enfin les intéressants travaux publiés cette année

[1] L. Malassez. *De la numération des globules*, 1873, p. 6.

même par M. Hayem. Dans une de ses notes[1] sur « les caractères anatomiques du sang dans les anémies, » il dit : « Tandis qu'à l'état normal, même chez les individus d'une santé faible, le pouvoir colorant du sang est proportionnel au nombre des globules rouges ; dans les anémies chroniques, on trouve constamment *un défaut de concordance entre le nombre de ces éléments colorés et le pouvoir colorant du sang*... le pouvoir colorant du sang est toujours inférieur dans une proportion plus ou moins grande à celui que donnerait au sang un nombre égal de globules normaux. »

Dans sa note sur l'action du fer dans l'anémie, M. Hayem a encore constaté que le fer agissait de la même façon dans toutes les anémies, qu'elles soient curables ou incurables ; elles détermineraient « constamment une augmentation dans la richesse des globules en matière colorante. » Mais le nombre des globules ne suivrait pas une marche parallèle : il varierait peu, souvent même il diminuerait.

Telles sont les recherches qui ont été faites jusqu'ici dans le but de comparer la richesse du sang en globules à sa richesse en hémoglobine. Comme on l'aura remarqué, il y a lieu de bien distinguer celles qui se rapportent à des états physiologiques de celles qui se rapportent à des états pathologiques.

Dans les recherches que j'ai entreprises sur ce même sujet, j'ai procédé autrement. Au lieu de rapporter les valeurs trouvées à des unités plus ou moins arbitraires, j'apprécie : 1° la quantité d'hémoglobine contenue dans un volume donné de sang, 1 millimètre cube ; 2° le nombre de globules compris dans le même volume ; divisant alors la première de ces valeurs par la seconde, j'obtiens la quantité d'hémoglobine que possède chaque globule (en supposant ceux-ci tous égaux entre eux), ce que j'ai appelé la richesse des globules en hémoglobine. Cette façon de présenter les faits me paraît plus facile à saisir, et rendre mieux compte des phénomènes que l'on observe.

A titre d'exemple, je citerai l'observation suivante que j'ai recueillie cette année même (1876) à l'hôpital Necker. Il

[1] *Acad. sc.*, séance du 17 juillet 1876.

s'agit d'un homme d'une cinquantaine d'années, affecté de cachexie (saturnine ou cancéreuse), et qui fut soumis quelque temps au traitement ferrugineux.

DATES ET REMARQUES.	RICHESSE en globules par millimèt.cube	RICHESSE EN HÉMOGLOBINE	
		p. mill.cub.	p. globule.
		milligr.	μμgr.
29 sept. — Avant tout traitement ferrugineux. ..	1.960.000	0,024	12,24
6 oct. — Iodure de fer depuis 8 jours.....	2.040.000	0,033	16,17
20 oct. — Iodure remplacé par perchlorure.....	2.200.000	0,043	19,54
12 déc. — Traitement ferrugineux supprimé depuis 1 mois.....	2.000.000	0,026	13,00

Comme on le voit, sous l'influence du traitement ferrugineux, le nombre et la couleur du sang ont augmenté ; mais la couleur a plus augmenté que n'a augmenté le nombre. Inversement, le traitement étant supprimé, les globules sont devenus moins nombreux, mais ils ont surtout perdu de leur hémoglobine.

Chez un homme sain, ayant par millimètre cube 5.000.000 de globules et $0^{mmgr},125$ d'hémoglobine, la richesse d'un globule en hémoglobine serait de 25 μμ gr. (millionnième de millionnième de gramme). On pourrait apprécier de la même façon la capacité respiratoire d'un globule : chez un homme ayant par millimètre cube le même nombre de globules et une capacité respiratoire de $0^{mme},260$, la capacité respiratoire serait de 52 μ cub. (millième de millimètre cube).

Il est bien évident qu'on ne peut accorder une confiance extrême à de telles évaluations ; il peut arriver, par exemple, que les erreurs commises dans l'appréciation de la quantité d'hémoglobine soient en plus, que celles faites dans la numération soient en moins ; le dividende étant trop grand, le diviseur trop petit, le quotient sera doublement trop fort. Mais on peut faire les mêmes objections à tout autre mode de calcul ; et, je le répète, comme celui-ci me paraît plus clair, je le préfère et le recommande.

3° Richesse en hémoglobine de la substance globulaire.

La richesse en hémoglobine des globules étant connue, l'analyse doit encore être poussée plus loin. Il peut se faire,

en effet, que des globules possédant une même quantité d'hémoglobine aient des volumes différents de substance globulaire ; il peut se faire aussi qu'une même quantité d'hémoglobine soit toujours contenue dans une même quantité de substance globulaire, autrement dit, que les variations de richesse en hémoglobine soient uniquement dues à des variations de volume. Or, il n'est pas indifférent pour l'activité des fonctions respiratoires que l'hémoglobine soit disséminée dans une plus ou moins grande quantité de substance globulaire.

Le seul auteur qui se soit vraiment préoccupé de cette question est encore Welcker. Pour la résoudre, il apprécia la couleur et le volume des globules d'un certain nombre d'animaux pris dans différentes classes de vertébrés; et il rapporta la couleur et le volume de ces globules à la couleur et au volume de ses propres globules qu'il prit comme type, comme unité. Il constata ainsi que les rapports entre les volumes sont à peu près égaux aux rapports entre les pouvoirs colorants ; c'est-à-dire qu'à volume égal, la substance globulaire contient à peu près une même quantité d'hémoglobine, quelle que soit l'espèce animale observée.

Un globule de myoxus, par exemple, a un volume moitié moindre qu'un globule humain (0,55) ; son pouvoir colorant est également à peu près moitié moindre (0,65). Un globule de grenouille, au contraire, est de 8 à 9 fois plus volumineux qu'un globule humain, et il est sept fois plus coloré. Il attribua surtout à des erreurs d'observations les quelques différences qu'il rencontra.

Mais, il faut bien le remarquer, Welcker, n'ayant observé que des animaux en état de santé, n'a pu résoudre qu'un des côtés du problème, et la solution à laquelle il est arrivé ne peut s'appliquer à l'état pathologique. Là, en effet, les phénomènes sont tout autres, ainsi que j'ai pu m'en assurer dans quelques cas.

Dans ce genre de recherches, je crois bon de procéder autrement que Welcker : la quantité d'hémoglobine contenue dans chaque globule étant déterminée comme il a été dit plus haut, je divise cette quantité par le volume moyen de ces globules ; et j'obtiens ainsi la quantité d'hémoglobine par

unité de volume de substance globulaire, c'est-à-dire la richesse en hémoglobine de cette substance, ce qu'on pourrait encore appeler le coefficient d'hémoglobine.

Poursuivons l'exemple cité plus haut : chez un homme sain possédant 25 μμ gr. d'hémoglobine par globule, ses globules ayant 72 μ cub. (chiffre donné par Welcker), la richesse en hémoglobine de sa substance globulaire sera de 0,347 μμ gr. par millième de millimètre cube. De même pour sa capacité respiratoire, celle-ci étant de 52 μ cub. par globule, sera par millième de millimètre cube de substance globulaire égale à 0,722 μ cub.

4° Richesse des tissus en hémoglobine.

Pour juger de la richesse d'un homme, il ne suffit pas de connaître le chiffre de ses revenus, il faut encore tenir compte des charges auxquelles il doit faire face ; il peut, par exemple, se trouver moins à l'aise qu'un autre ayant des revenus moins considérables, si ses charges sont de beaucoup plus lourdes. Il en est de même pour le sang : il ne suffit pas d'apprécier les chiffres des revenus que lui peut procurer son capital hémoglobine, il faut encore savoir quelles sont les dépenses auxquelles il doit subvenir. Or, il est bien évident que plus les tissus seront en grande quantité par rapport au sang qui les baigne, plus grande sera la consommation d'oxygène. De là la nécessité de mesurer les rapports qui existent entre les quantités d'hémoglobine et les quantités de tissu que cette hémoglobine doit vivifier.

On trouve bien dans les travaux de Welcker tous les éléments nécessaires pour résoudre cette importante question ; mais il faut aller jusqu'à Subbotin pour l'avoir entrevue, sinon résolue. Appréciant la masse totale du sang par la méthode de Welcker, et la richesse du sang en hémoglobine par la méthode de Preyer, il remarqua que le poids du corps était dans un rapport constant avec la masse totale d'hémoglobine, plus constant qu'avec la masse totale du sang.

Voici les quantités d'hémoglobine qu'il trouva par 100 grammes d'animal chez les lapins et les chiens qu'il observa :

A. — **Lapins.**

1° Nourriture herbacée, quantité suffisante.....	0,346
2° Après 14 jours de diète.....	0,348
Moyenne =	0,347

B. — **Chiens.**

1° De 15 kil. 9, après 38 jours d'alimentation avec des aliments peu azotés.....	0,680
2° De 4 kil. 98, après 38 jours de diète.....	0,710
3° De 3 kil. 48, assez gras.....	0,731
4° De 6 kil. 68, vieux et bien nourri.....	0,767
5° De 7 kil. 92, nourri avec du pain depuis 35 jours.	0,843
6° De 11 kil. 65, vieux et très-gras, après 28 jours de diète.....	0,852
Moyenne =	0,764

Ces recherches demandent à être poursuivies, afin de savoir les variations que présente dans la série zoologique et à l'état de maladie la quantité d'hémoglobine comprise dans chaque unité de poids du corps. Il serait également très-intéressant de connaître la richesse en hémoglobine des divers tissus et organes de l'économie.

Dans les quelques essais que j'ai entrepris sur ce sujet, j'ai mis à profit mes recherches sur la masse totale du sang[1], lesquelles me donnent le nombre des globules que posséderaient les animaux examinés s'ils ne pesaient que 1 gramme, ce que j'ai appelé la capacité globulaire. En effet, ce nombre étant connu, il suffit de le multiplier par la quantité d'hémoglobine que contient chaque globule pour avoir la quantité d'hémoglobine par gramme de tissu.

Si, par exemple, on admet que la richesse en hémoglobine d'un globule humain est de 25 $\mu\mu$ gr., et qu'il y a 340 millions de globules par gramme d'homme, la richesse des tissus en hémoglobine serait en moyenne chez l'homme de 8,5 milligr.

Telles sont les applications principales qui ont été faites ou qui peuvent être faites à l'aide des diverses méthodes de do-

[1] L. Malassez. Recherches sur quelques variations que présente la masse totale du sang. (*Archives de physiologie*, 1875.)

sage de l'hémoglobine. Ce n'est pas tout encore : dans toutes ces applications, nous n'avons eu pour but que l'étude des variations de quantité de l'hémoglobine, supposant cette substance constamment identique à elle-même. Or les recherches de M. Quinquaud semblent démontrer qu'il n'en est pas toujours ainsi et qu'elle peut perdre une partie de son pouvoir absorbant. En sorte que pour avoir une idée complète des variations que peut subir l'hémoglobine, il faudrait encore tenir compte de ce nouvel élément et faire intervenir les méthodes donnant directement la mesure de la capacité respiratoire.

Depuis que ce mémoire a été livré à l'impression, j'ai pu examiner à deux reprises le malade dont il est question page 36 ; il se trouve actuellement dans le service de M. le professeur Chauffard. La première fois (19 janv. 1877), le traitement ferrugineux n'avait pas encore été repris : le chiffre des globules était tombé à 1,520,000, la quantité d'hémoglobine par millimètre cube à 0,029 milligrammes, la quantité par globule à 19,07 μμ gr. — La seconde fois (16 fév. 1877), le malade était soumis depuis un mois au traitement ferrugineux (perchlorure de fer) : le chiffre des globules s'était élevé à 2,140,000, la quantité d'hémoglobine par millimètre cube à 0,043 milligrammes, et la quantité par globule à 20,09 μμ gr.

X

NOTE SUR LE SPECTRE DU PICROCARMINATE D'AMMONIAQUE,

par **L. MALASSEZ.**

(Planche VIII.)

On peut obtenir, avec le picrocarminate d'ammoniaque, un liquide imitant à s'y méprendre une solution de sang ou d'hémoglobine, et c'est pourquoi j'ai employé cette matière colorante dans la construction de mon hémochromomètre.

Cette ressemblance entre la couleur des solutions d'hémoglobine et celle des solutions de picrocarminate existe, non-seulement lorsqu'on les compare à l'œil nu, mais même lorsque la comparaison se fait à l'aide du spectroscope ; c'est sur ce dernier point que je viens appeler l'attention[1].

On connaissait depuis longtemps la double bande d'absorption que donnent les carminates alcalins en solutions convenables ; et je savais, par M. Ranvier, que le picrocarminate possédait également ces deux bandes. Mais je ne crois pas que les spectres produits par des solutions de picrocarminate à différents degrés de concentration aient encore été étudiés, et qu'on ait suffisamment indiqué les ressemblances et les différences qu'ils présentent avec ceux des solutions de sang ou d'hémoglobine.

Lorsqu'on examine au spectroscope une solution assez concentrée de picrocarminate, on voit que les rayons rouges et orangés seuls passent; toute la partie du spectre qui se trouve à droite de la ligne du sodium est obscure ; l'extrémité gauche du spectre est également obscurcie (*Voy.* pl. VIII,

[1] J'ai déjà signalé ce fait à la Société de biologie, en décembre 1876.

sp. 5).—En solutions plus étendues[1], la partie obscure s'éclaircit à peu de distance de la ligne D et laisse passer des rayons verts (*Voy.* sp. 6). — En ajoutant encore de l'eau à la solution, la partie obscure s'éclaircit en un autre point voisin du précédent et à droite de lui ; par là passent des rayons vert-bleu. Il en résulte, à droite de la raie D, deux bandes d'absorption : la première plus étroite, la seconde plus large ; l'extrémité droite du spectre reste toujours obscure (*Voy.* sp. 7). — En continuant d'étendre le picrocarminate, les deux bandes d'absorption diminuent un peu d'étendue et pâlissent, la première plus que la seconde ; en même temps, l'extrémité droite s'éclaircit de plus en plus (*Voy.* sp. 8). — A la fin, les bandes d'absorption disparaissent ; c'est la seconde qui persiste le plus longtemps.

Si on compare cette série de spectres à ceux que donne l'hémoglobine dans des conditions semblables, on sera frappé des grandes ressemblances : en solutions concentrées, les rayons rouges seuls passent, hémoglobine ou picrocarminate (*Comparez* sp. 1 et 5). — En solutions étendues, on trouve à droite de la raie du sodium deux bandes d'absorption : une première plus étroite, une seconde plus large ; tandis que l'extrémité droite du spectre reste plus ou moins sombre. (*Comp.* sp. 3 et 4 aux sp. 7 et 8.)

Il existe cependant un certain nombre de différences : dans le spectre du picrocarminate, la partie qui s'éclaircit la première, lorsqu'on étend peu à peu la solution, correspond à l'espace clair qui sépare les deux bandes d'absorption l'une de l'autre (sp. 6) ; l'espace clair qui se trouve à droite des deux bandes n'apparaît que plus tard (sp. 7) ; autrement dit, la première bande d'absorption se détache la première de la partie obscure, la seconde bande se détache ensuite. — Dans le spectre de l'hémoglobine, au contraire, la partie qui s'éclaircit la première est celle qui occupe la droite des deux bandes d'absorption (sp. 2) ; celles-ci ne se séparent que plus tard (sp. 3).

Les bandes d'absorption, une fois dégagées, n'ont pas tout

[1] Au lieu d'étendre peu à peu la solution examinée au spectroscope, il est plus commode de la placer dans une cuve prismatique, et de faire passer devant la fente du spectroscope des parties du prisme de moins en moins épaisses.

à fait la même position : celles du picrocarminate sont un peu plus éloignées de la raie du sodium et un peu plus distantes l'une de l'autre que celles de l'hémoglobine ; l'espace clair qui sépare les deux bandes du picrocarminate correspond à la deuxième bande de l'hémoglobine. (*Comp.* sp. 3 et 4 aux sp. 7 et 8.)

Enfin, lorsqu'on continue à étendre les solutions, les bandes du picrocarminate pâlissent plus rapidement; et c'est la première bande qui disparaît la première. Les bandes de l'hémoglobine restent plus longtemps nettes et foncées, et c'est la seconde qui s'atténue davantage et disparaît la première.

En somme, si on ne tient pas compte des phénomènes de réduction qui ne se présentent pas avec les solutions de picrocarminate, on peut dire que les spectres de l'hémoglobine et du picrocarminate sont vraiment peu différents l'un de l'autre.

Le spectre du picrocarminate s'explique par celui du carmin et par celui de l'acide picrique. Les deux bandes d'absorption du picrocarminate apparaissent et disparaissent de la même façon que celles du carmin ; leur siége et leur intensité sont les mêmes. Mais, dans le spectre du carmin, l'extrémité droite s'éclaircit rapidement lorsqu'on étend la solution, tandis qu'elle reste longtemps obscure dans le spectre du picrocarminate (*Voy.* sp. 9, 10, 11, 12). Cette obscurité tient à la présence de l'acide picrique ; en effet, le spectre de cette matière colorante est obscur dans cette extrémité droite et ne s'éclaircit que lentement (*Voy.* sp. 13, 14, 15). Le spectre du picrocarminate est donc une véritable combinaison entre le spectre du carmin et celui de l'acide picrique.

XI

APPLICATION DES PROPRIÉTÉS ÉLECTIVES DE L'ÉOSINE SOLUBLE DANS L'EAU A L'ÉTUDE DU TISSU CONJONCTIF[1],

par **J. RENAUT.**

(Planches IX et X.)

I.

Étude technique de l'éosine soluble dans l'eau. — Primerose. — Préparation des solutions d'éosine. — Préparation du liquide additionnel. — Détermination des propriétés électives de l'éosine : coloration du protoplasma et des noyaux des endothéliums.

A) L'*éosine* est une matière colorante récemment introduite en histologie par M. Ernest Fischer[2]. Dans un mémoire publié en octobre 1875, cet auteur constata que cette substance, précipitée de ses solutions aqueuses par l'addition d'un acide et redissoute dans l'alcool, possédait des propriétés électives à l'égard de certains éléments anatomiques.

« Sous son influence les épithéliums se coloraient en rouge foncé, de même que les fibres musculaires et les vaisseaux sanguins. On pouvait les différencier des tissus ambiants, beaucoup moins colorés. Enfin l'éosine, ainsi préparée, colorait en rouge sombre les globules rouges du sang. » Elle

[1] Les principaux faits contenus dans ce mémoire ont été communiqués à l'Académie des sciences il y a plusieurs mois. (Séances des 4 et 11 décembre 1876.)

[2] E. Fischer, *Archiv. für mikr Anat.*, 1875, t. XII, p. 349. L'éosine a été étudiée chimiquement par MM. Baeyer et Caro (*Berichte der deutschen chemischen Gesellschaft*, Berlin, 1875, p. 62 et 146), et par MM. Martius et Hofmann.

devenait de la sorte un réactif précieux de l'hémoglobine [1] entre les mains de M. Wissotsky (de Kazan). Dans ces derniers temps M. J. Draschfeld (de Manchester) [2] ajouta à ces premières connaissances la notion de ce fait : que l'éosine colore les noyaux des cellules à peu près de la même façon que les matières colorantes de la série anilique ou que le rose de Magdala.

Ces notions, on le voit, manquent absolument de précision, excepté en ce qui regarde l'action de l'éosine insoluble dans l'eau, soluble dans l'alcool, sur la matière colorante des globules rouges du sang.

On conçoit donc à peine que M. Fischer ait proposé d'abord de substituer cette substance à la purpurine dont les propriétés électives sont, depuis longtemps déjà, exactement déterminées. Je ferai remarquer, en outre, que le mémoire de Fischer ne contient aucun fait nouveau, ce qui suppose, ou bien que l'éosine ne possède pas de propriétés électives spéciales qui la distinguent des matières colorantes agissant sur les tissus comme de simples teintures, ou que l'auteur n'a pas étudié complétement ses qualités histochimiques. Lorsque, en effet, en anatomie générale, on fait l'étude technique d'un réactif, l'on doit d'abord chercher s'il jouit ou non d'élections particulières. Si ces dernières sont reconnues et bien déterminées, il convient de s'en servir pour résoudre l'un quelconque des nombreux problèmes que les méthodes précédemment connues n'avaient pas jusque-là permis d'élucider. C'est cette application seulement qui donne au réactif nouveau toute sa valeur et l'introduit définitivement dans la science.

Partant de ce principe, je me propose d'étudier dans ce travail les propriétés électives générales de l'*éosine soluble dans l'eau*, de régler la technique de ce réactif, enfin de l'appliquer à l'étude du tissu conjonctif, en vue de la solution de certains problèmes.

B) L'*éosine soluble dans l'eau* est le sel de potasse d'un

[1] Voy. à cet égard, L. Ranvier, *Traité technique d'histologie*, p. 629, 630.

[2] *Ueber eine neue Tinctionsflüssigkeit für histologische Zwecke. Centralblatt*, n° 40, 1876, p. 705, 706.

principe colorant non azoté, qui joue dans la combinaison le rôle d'acide par rapport à l'alcali [1]. Ce principe est connu sous le nom d'*éosine insoluble dans l'eau, soluble dans l'alcool;* dans le commerce, on lui donne également le nom de *primerose*, que je propose de lui conserver afin d'éviter toute confusion dans la nomenclature. Je ne m'occuperai nullement, dans ce mémoire, des propriétés électives de la primerose, à l'étude de laquelle se sont surtout attachés MM. Fischer, Wissotsky et Draschfeld.

La solution d'éosine la plus convenable pour l'étude des tissus est celle à 1 0/0. Le véhicule peut être l'eau distillée ou l'alcool dilué au tiers [2]. Cette solution est vivement colorée en rouge et teint les tissus avec une extrême rapidité. Une demi-minute ou une minute suffisent dans la

[1] Le principe colorant de l'éosine ($C^{20}H^8Br^4O^5$) doit être considéré comme une *phtaleïne bromée*. On l'obtient par synthèse en bromant la fluorescéine.

$$\underbrace{C^{20}H^{12}O^5}_{\text{Fluorescéine.}} + 4\left\{\begin{matrix}Br\\Br\end{matrix}\right. = \underbrace{C^{20}H^8Br^4O^5}_{\text{Eosine-Primerose.}} + 4HBr.$$

ou plus facilement encore en faisant réagir l'anhydride phtalique sur la résorcéïne dibromée.

$$\underbrace{2(C^6H^4Br^2O^2)}_{\text{Résorcéïne dibromée.}} + \underbrace{C^8H^4O^3}_{\text{Anhydride phtalique.}} = \underbrace{C^{20}H^8Br^4O^5}_{\text{Eosine-primerose.}} + 2H^2O.$$

La combinaison de l'éosine-primerose avec la potasse ($C^{20}H^6K^2Br^4O^5$) donne l'éosine du commerce, soluble dans l'eau. Cette dernière substance se présente à l'état solide sous forme de poudre brun-rouge, semée de grains à reflets métalliques verts. Elle est très-soluble dans l'eau : les solutions aqueuses concentrées sont d'un rouge magnifique et présentent une fluorescence verte d'une intensité incomparable. En solution étendue, l'éosine donne une fluorescence d'un jaune d'or légèrement verdâtre. La fluorescence est plus accusée dans les solutions alcooliques que dans les solutions aqueuses. En ajoutant un acide aux solutions d'éosine, on précipite la primerose.

Les renseignements chimiques qui précèdent, et la préparation des solutions titrées dont je me suis servi sont dus à l'obligeance de mon excellent ami et élève M. Ad. Moindrot, aide de clinique de la Faculté, que je remercie ici pour la participation qu'il a bien voulu prendre à mon travail. (J. R.)

[2] 1° 1 gramme d'éosine est broyé dans un mortier et délayé dans un peu d'eau, l'on ajoute ensuite de l'eau dans une burette graduée de manière à compléter les 100 centimètres cubes. Il est inutile de filtrer la solution aqueuse;

2° 1 gramme d'éosine est dissous dans 33 grammes d'alcool à 36° de Cartier. On ajoute ensuite 66 grammes d'eau distillée, et l'on agite le mélange qui prend immédiatement une coloration rouge très-fluorescente. On obtient ainsi la solution à 1 0/0 dans l'alcool au tiers.

plupart des cas. La préparation est ensuite rapidement lavée dans l'eau distillée ou simplement filtrée, elle est enfin examinée dans l'eau, ou montée dans la glycérine, si l'on veut la rendre persistante. Cette glycérine doit être complétement neutre. Si au contraire, elle était acide, elle précipiterait l'éosine à l'état de primerose, et produirait des granulations nuisibles à la beauté et à la pureté des préparations. De plus la glycérine est un bon dissolvant de l'éosine. Il convient donc que la matière colorante fixée sur la préparation ne diffuse pas dans le liquide additionnel ; il est nécessaire pour cela d'employer un artifice. La solubilité de l'éosine dans la glycérine sera diminuée si l'on charge cette dernière d'un sel neutre, tel que le sel marin [1]. Elle le sera plus encore si l'on ajoute une minime quantité de matière colorante, de façon à donner au liquide une légère coloration rose et une fluorescence jaune. Ces deux conditions réunies empêchent en effet toute décoloration. Les préparations montées de la manière que je viens d'indiquer, dans la glycérine salée et chargée d'éosine, sont absolument persistantes, leur coloration primitive ne s'est pas atténuée au bout de 8 mois. On peut donc les considérer comme tout aussi inaltérables que celles colorées au carmin ou au picrocarminate et conservées dans la glycérine.

C) Il convient de déterminer les propriétés électives générales de l'éosine soluble dans l'eau. Pour cela, nous prendrons des tissus dont la structure est relativement simple, et dont les détails sont les mieux connus. Dans cet ordre d'idées le cartilage hyalin de la tête du fémur de la grenouille fournit un excellent objet d'étude.

Une coupe mince de ce cartilage, pris sur un animal encore vivant, et faite avec le rasoir sec, est portée sur une lame de verre. On dépose sur la préparation une goutte de solution à 1 0/0 d'éosine dans l'eau. Au bout d'une demi-minute la colo-

[1] La proportion de sel marin la plus convenable est : glycérine 99, chlorure de sodium 1. Dans certaines circonstances, il est bon d'employer la glycérine saturée de chlorure de sodium, mais sous l'influence de ce liquide additionnel, certains éléments délicats, et notamment les tubes nerveux, subissent une rétraction préjudiciable.

ration est effectuée, la préparation est ensuite rapidement lavée et montée dans la glycérine salée.

On reconnaît alors que la substance fondamentale du cartilage est à peine colorée en rose. Elle est absolument incolore si la coupe est suffisamment mince. Les cellules remplissent exactement les capsules, leur protoplasma est coloré en rose intense ; le noyau n'est pas plus coloré que le protoplasma, qui paraît semé de granulations d'un rose plus foncé, disséminées irrégulièrement dans sa masse. Au début il ne subit aucune rétraction, mais si l'on prolonge l'observation ou si l'on attend au lendemain, l'on voit que dans l'intérieur de la masse protoplasmique d'abord homogène, sont apparues des gouttelettes incolores, réfringentes, mais n'offrant pas les caractères optiques de la graisse. Ces gouttes sont souvent placées à la périphérie du corps cellulaire ; elles s'accumulent entre la capsule et le protoplasma, au pourtour duquel elles se logent sans se toucher. Il en résulte un aspect irrégulièrement festonné du bord de la cellule sur quelques points. Enfin les gouttes incolores se rejoignent, et derrière elles le protoplasma se rétracte, en conservant un aspect dentelé sur son bord libre.

Ces faits sont instructifs à plusieurs points de vue. Ils montrent d'abord que le protoplasma des cellules cartilagineuses fixe activement la matière colorante, tandis que le noyau ne la fixe pas spécialement. Il y a donc sur ce point, contrairement à l'opinion de M. Fischer, une différence capitale entre l'éosine et la purpurine, qui colore activement tous les noyaux. En second lieu, la substance fondamentale du cartilage n'étant point colorée, l'on reconnaît par cela même que l'éosine jouit de propriétés électives, relativement du moins au protoplasma des cellules cartilagineuses. De plus, la coloration du protoplasma par l'éosine nous permet déjà d'élucider, jusqu'à un certain point, un problème d'anatomie générale, à savoir : un détail du mécanisme de la rétraction du protoplasma des cellules cartilagineuses, dans leurs capsules, sous l'influence de la glycérine ou des liquides analogues.

Il résulte en effet de ce qui précède que dans le protoplasma cellulaire, d'abord homogène, s'effectue, au bout de

peu de temps, la séparation d'une substance que l'éosine laisse incolore. Cette substance, très-analogue à celle qui forme, dans les globules blancs traités par l'eau, les excroissances sarcodiques, diffuse dans la masse granuleuse de ces cellules et s'accumule à la périphérie sous forme de gouttelettes disposées comme une série de perles, entre lesquelles le protoplasma adhère à la capsule par des prolongements de plus en plus grêles, qui se rompent au moment où le ratatinement du corps cellulaire a lieu. Il est donc très-probable que le départ du liquide incolore qui se sépare du protoplasma joue un rôle important dans la rétraction de la cellule, et que cette dernière s'affaisse alors comme le ferait une éponge si le liquide qui la gonfle en avait été exprimé [1].

Je pourrais multiplier ici les exemples. Il me suffira de dire qu'appliquée à l'étude de la plupart des tissus, l'éosine soluble dans l'eau *colore avant tout et dans tous le protoplasma cellulaire, dont elle suit et délimite exactement les contours*. Inversement, un petit nombre seulement de noyaux sont teints en rouge par le réactif : ce sont *les noyaux de tous les endothéliums,* ceux du milieu des segments annulaires des nerfs, ceux des fibres de Remak, enfin ceux des cellules du nodule sésamoïde du tendon d'Achille de la grenouille. La plupart des autres noyaux, en particulier ceux des épithéliums et ceux des muscles striés et lisses, ne sont points colorés d'une manière spéciale.

Les seules substances non cellulaires qui se colorent sous l'influence du réactif que nous étudions, sont : la substance contractile des muscles lisses et striés, et les grains, les réseaux, et les fibres élastiques qui prennent alors une couleur *pourpre* d'une grande intensité. Cette dernière réaction, rapprochée de toutes les autres, établit une analogie frappante entre l'action de l'iode sur les éléments anatomiques, et celle de l'éosine soluble dans l'eau à l'égard de ces mêmes éléments.

[1] Avant la constatation du fait qui précède, on admettait que la cellule cartilagineuse se rétracte lorsque sa capsule a été ouverte, parce qu'elle n'est maintenue au contact des bords de la capsule que par le vide virtuel, comme la surface des poumons l'est contre la plèvre. Ce que je viens d'exposer ne détruit pas cette opinion, il introduit un élément de plus dans le mécanisme de la rétraction des cellules cartilagineuses. (*Voy.* à cet égard le *Traité technique* de L. Ranvier, p. 277.)

L'éosine n'est cependant pas un composé iodé, c'est une *fluoresceïne bromée*. Il est possible que dans le composé que nous étudions, le brome agisse sur les divers tissus à la manière de l'iode, et que ce soit à ce métalloïde que l'éosine doive ses principales propriétés électives. Cette idée ingénieuse ne résulte pas d'un rapprochement *à priori*, elle m'a été suggérée par mon maître, M. Ranvier, alors que ce travail étant achevé, les propriétés de l'éosine étaient expérimentalement déterminées.

En résumé, la plus remarquable des propriétés histochimiques de l'éosine est de se fixer sur les éléments cellulaires et de les colorer vivement dans toute leur étendue. Cette propriété est générale. De plus, il est facile de voir que partout où s'étend le protoplasma cellulaire, soit sous forme de prolongements, soit sous forme de lames minces et transparentes, la coloration se poursuit. On peut déduire de là tout d'abord que l'éosine, convenablement appliquée à l'étude des tissus, peut utilement servir à déterminer la forme exacte de leurs cellules.

II.

ÉTUDE DU TISSU CONJONCTIF LACHE ADULTE, FAITE A L'AIDE DE L'ÉOSINE.

Problèmes à résoudre relativement à la structure du tissu conjonctif lâche. — Forme des cellules fixes. — Prolongements protoplasmiques membraniformes et filiformes. — Rapports réciproques des cellules. — Leurs rapports avec les faisceaux. — Idée générale du tissu conjonctif lâche.

A) La forme générale des éléments cellulaires du tissu conjonctif lâche n'a été bien connue qu'à partir du moment où M. Ranvier les eut isolés, sous forme de grandes cellules plates, souvent d'une minceur extrême, et munies d'un noyau vésiculeux nucléolé occupant leur partie centrale [1]. Il constata d'abord qu'on peut rarement observer ces cellules complétement étalées dans toute leur étendue, et qu'elles sont le plus souvent repliées sur elles-mêmes, affectant des formes bizarres. Il vit que certaines ont exactement la forme des

[1] L. Ranvier. *Traité technique d'histologie*, p. 341.

cellules endothéliales, c'est-à-dire qu'elles sont minces, polygonales et régulières, tandis que d'autres présentent un ou plusieurs prolongements, dont quelques-uns semblent en rapport avec des prolongements venus des cellules voisines. Mais cette disposition a été jusqu'ici considérée comme très-rare [1], et la plupart du temps les éléments cellulaires restent isolés les uns des autres dans les préparations.

Des travaux extrêmement nombreux se sont produits dans ces dernières années, et depuis celui de M. Ranvier, sur le tissu conjonctif lâche. Tous les histologistes ont vérifié sa conception principale : celle de la configuration aplatie de la cellule fixe du tissu conjonctif. On sait actuellement que cette cellule est formée d'une lame protoplasmique granuleuse, souple et plate, se pliant comme un étoffe quand elle flotte dans un liquide. Mais de nombreux problèmes ont été soulevés à l'égard de sa configuration exacte, de ses connexions avec ses similaires, et de la place qu'elle occupe dans le tissu conjonctif, par rapport aux faisceaux, en dehors desquels M. Ranvier a montré qu'elle est toujours située.

C'est ainsi que, tandis que MM. Waldeyer [2], Klein [3], Thin [4], considéraient les éléments cellulaires du tissu conjonctif comme étant souvent ramifiés à leur périphérie, MM. Axel Key et G. Retzius [5] les comparaient absolument aux endothéliums des séreuses. Pour ces histologistes, en effet, le tissu conjonctif dans son ensemble est composé d'une série de membranes ou de lames minces formant des enveloppes lamelleuses à tous les organes qu'elles unissent et qu'elles séparent. A la surface de ces membranes existent des cellules plates disposées en couche de revêtement, et constituant des endothéliums continus. Partout où il se pour-

[1] L. Ranvier. Des éléments cellulaires des tendons et du tissu conjonctif lâche, in *Archives de physiologie*, 1869, p. 482.

[2] W. Waldeyer. Ueber Bindegewebszellen. *Arch. f. mikr. Anat.*, Bd. 2, p. 176, 1874.

[3] Klein. *The anatomy of lymphatic system*. London, 1873.

[4] G. Thin. A contribution to the anatomy of connective tissue, nerve and muscle with special reference to their connection with the lymphatic system. *Proceedings of the Royal Society*, n° 155, 1874.

[5] Axel Key et Gustaf Retsius. Studier i nerf systemets anatomi. *Nordiskt Med. arkiv.*, Bd. 4, N° 21 u. 25, et *Arch. f. mik. Anatomie*, Bd. 9, p. 309, 1872.

suit, le tissu conjonctif interpose, dans cette conception, des surfaces séreuses vraies entre les éléments anatomiques des organes. Ainsi la forme des cellules plates du tissu conjonctif donne aujourd'hui lieu à des controverses. Il en est de même de leurs rapports réciproques.

M. Ranvier, dans son premier mémoire, avait conclu que les cellules minces et plates du tissu conjonctif sont appliquées de distance en distance à la surface d'un ou plusieurs faisceaux de tissu conjonctif; qu'elles leur forment un revêtement discontinu dont chaque pièce consiste dans un élément cellulaire aplati, irrégulièrement polygonal à la façon des endothéliums, rarement muni de prolongements anastomotiques de prolongements voisins, et qui s'appliquerait à la surface du faisceau cylindrique comme le ferait une tuile courbe de même rayon. Cette opinion est, on le voit, entièrement contraire à celle de MM. Axel Key et Retzius exposée plus haut, et avec laquelle on s'étonne qu'elle ait pu être confondue [1]. La manière dont les cellules plates du tissu conjonctif sont ordonnées à l'égard des faisceaux est donc tout aussi discutée que leurs rapports réciproques et leur figure.

Les détails qui précèdent étaient indispensables pour la compréhension de ce qui va suivre. C'est en effet pour essayer de résoudre une série de questions controversées que nous avons appliqué l'éosine à l'étude du tissu conjonctif. Ces questions devaient donc être avant tout formulées, sous peine de ne pouvoir être, ultérieurement, ni discutées avec fruit, ni résolues.

B) Première méthode. — *Injection interstitielle d'éosine faible, compression.* Lorsqu'à l'aide de la seringue de Pravaz on injecte dans le tissu cellulaire lâche de l'aine d'un mouton, d'un chien ou d'un lapin adulte une solution d'éosine dans l'eau à 1 p. 500, il se forme une boule d'œdème très-régulière et d'un beau rose [2]. Une portion de l'œdème

[1] W. Flemming. Beitræge zur Anatomie und Physiologie des Bindegewebes, in. *Archiv. für mikrosk. Anatomie*, t. XII, p. 392, 1876.

[2] La méthode des injections interstitielles a été instituée en 1869 par M. Ranvier. (Travail cité.)

artificiel est enlevée à l'aide de ciseaux courbes, portée sur la lame de verre et montée dans la glycérine salée. La préparation est ensuite légèrement comprimée avec une aiguille ou le manche d'un scalpel, puis bordée avec de la paraffine. Elle est dès lors persistante. Au bout de quelques heures l'élection est devenue parfaite, et l'on peut observer nettement les détails suivants :

Les faisceaux conjonctifs sont restés absolument incolores; sur certains d'entre eux (surtout si l'on a opéré sur le chien), se voient des fibres annulaires ou spirales, incolores comme les faisceaux, et s'en distinguant simplement par leur réfringence particulière. Les fibres élastiques, au contraire, sont colorées en rouge de carmin. Ces premiers faits nous montrent que, de même que la substance fondamentale du cartilage hyalin, la substance fondamentale du tissu conjonctif lâche n'est point colorée par l'éosine. Nous constatons, en second lieu, une différence capitale, entre le mode de coloration des fibres élastiques et des fibres annulaires ou spirales. Ces dernières ne sont donc point décidément de nature élastique, comme le pensaient certains histologistes, puisque d'un autre côté, elles se colorent par le carmin (Ranvier), qui n'a aucune action sur les fibres et les réseaux élastiques.

Les cellules fixes du tissu conjonctif se montrent, dans une pareille préparation, sous la forme de lames de protoplasma granuleux, colorées en rose pâle et offrant un noyau vésiculeux nucléolé, teint en rouge de carmin magnifique par le réactif. Bien différente de la cellule cartilagineuse, la cellule plate du tissu conjonctif lâche a, non-seulement son protoplasma, mais encore son noyau colorés par l'éosine. *Elle se compose donc à l'égard de cette substance, comme les cellules endothéliales véritables, c'est-à-dire comme celle des séreuses, de lymphatiques et des vaisseaux sanguins.*

Mais la forme exacte des cellules fixes du tissu conjonctif ne peut être déterminée par une pareille méthode. En observant les éléments cellulaires à l'aide d'un objectif à grand angle d'ouverture, l'on reconnaît en effet que tous ou presque tous sont plissés et enroulés sur leurs bords. Les détails de leurs périphérie, et, conséquemment, la forme exacte de leurs contours ne peut donc être reconnue.

De plus, la majorité des éléments cellulaires est libre de toute connexion avec les faisceaux conjonctifs et les fibres élastiques, qui forment la trame du tissu. Enfin les cellules sont de grandeurs très-inégales, les unes atteignant à peine les dimensions des cellules endothéliales, les autres se prolongeant en plaques irrégulières, dont la configuration peut être à peine soupçonnée à cause des modes d'enroulement et des plis divers, dont l'origine est la mise en liberté de la cellule au sein du liquide additionnel, sillonné par des courants qui la déforment.

La méthode des injections interstitielles, excellente pour mettre en évidence les éléments cellulaires du tissu conjonctif et pour les séparer des faisceaux de fibres conjonctives et élastiques, est insuffisante pour déterminer leur forme exacte et leur disposition d'ensemble par rapport à la substance fondamentale dans laquelle ils sont contenus. Cette méthode consiste, en effet, dans une dissociation plus ou moins complète de tous les éléments, cellulaires et non cellulaires. Ces éléments ayant déjà perdu leurs rapports réciproques, et s'étant dissociés par l'effet même de l'injection, le sont encore bien davantage lorsque l'on vient à monter la préparation sur une lame de verre. En effet, une minime portion de la substance gélatineuse produite par l'œdème artificiel est alors retranchée avec des ciseaux et écrasée sur la lame porte-objet, entre cette lame et la lamelle, afin d'obtenir un étalement régulier. Aussi de pareilles préparations montrent absolument distinctes les unes des autres les fibres élastiques, les fibres conjonctives, les cellules fixes. A côté de ces cellules, et s'en distinguant parfaitement, l'on voit des cellules lymphatiques colorées en rouge homogène ; mais pour étudier la forme des éléments cellulaires, et leurs rapports avec les faisceaux, il est absolument nécessaire de modifier légèrement la méthode.

C) Deuxième méthode. — *Injection interstitielle d'éosine à 1 0/0 dans l'alcool au tiers, sans autre compression que celle produite par le poids de la lamelle* [1]. Cette mé-

[1] Je ferai remarquer ici que, lorsqu'on emploie de fortes solutions d'éosine,

thode a pour but de déterminer le plus exactement possible la forme et les rapports réciproques des cellules fixes du tissu conjonctif; elle consiste à faire, dans un tissu cellulaire lâche assez résistant, tel que celui du mouton, par exemple, de très-petites boules d'œdème à l'aide d'une solution d'éosine à 1 0/0 dans l'alcool au tiers.

Le tissu conjonctif lâche sous-cutané du mouton adulte constitue à cet égard le meilleur objet d'étude. Les faisceaux connectifs sont, chez cet animal, encore plus développés que chez le chien, et présentent une résistance extrême. Les fibres élastiques sont grosses et nombreuses.

Ces dispositions rendent compte de la difficulté que l'on éprouve lorsqu'on essaie de faire, dans un pareil tissu, des boules d'œdème artificiel d'un certain volume. Il est donc facile, en faisant lentement et avec ménagement l'injection interstitielle, d'obtenir de toutes petites boules. La dissociation est alors moins complète, mais les éléments du tissu sont fixés dans leur forme par l'alcool, ils se séparent moins brusquement les uns des autres, et leurs rapports sont mieux ménagés. Un fragment de l'œdème artificiel ainsi produit est retranché avec des ciseaux courbes et porté sur la lame de verre. On place ensuite à la face inférieure de la lamelle à recouvrir une grosse goutte de glycérine salée, légèrement colorée par l'éosine, et on laisse tomber cette lamelle sur le fragment d'œdème qui s'aplatit légèrement et s'étale entre les deux verres. Mais il est important de ne point faire alors de compression avec la pointe des aiguilles à dissocier. Il convient même, lorsque le fragment de tissu conjonctif retranché est tout à fait minime, de caler la lamelle avec un tasseau découpé dans du papier à cigarettes, afin d'éviter que, par son propre poids, elle n'écrase la préparation.

Cette dernière, examiné à l'aide d'un objectif fort, à grand

en même temps que les protoplasmas cellulaires se colorent, les substances fondamentales se teignent plus faiblement par le réactif, mais d'une manière cependant appréciable. Lors donc que l'on cherche à colorer vivement le protoplasma des éléments cellulaires d'un tissu, il ne faut considérer que les cellules, qui sont bien délimitées. Pour avoir les élections nettes que donne le réactif, par exemple pour étudier les préparations d'ensemble, il est nécessaire d'abaisser le titre de la solution; les cellules sont moins bien délimitées mais la substance fondamentale est incolore.

angle d'ouverture, montre des détails intéressants. Les cellules fixes du tissu conjonctif ne sont plus ici repliées comme des étoffes, enroulées en boules ou déchirées irrégulièrement sur leurs bords, comme il arrive dans les préparations que l'on a comprimées, *elles se présentent sous la forme de grandes plaques irrégulières de protoplasma granuleux, renfermant un noyau, et présentant à leur périphérie des prolongements protoplasmiques nombreux, filiformes ou membraniformes, pleins, et rayonnant dans des directions diverses*. La figure 1, planche IX, montre mieux que toute description la forme de ces cellules. On doit cependant leur distinguer une portion centrale et des expansions latérales.

La portion centrale est formée par une lame mince de protoplasma. *C'est cette portion qui représente la véritable cellule plate ;* elle est colorée en rose foncé et renferme soit à son centre, soit au voisinage d'une de ses extrémités, un noyau vésiculeux nucléolé, teint en rouge foncé par le réactif. Ce noyau contient un certain nombre de granulations d'un beau rouge, distinctes du nucléole moins coloré qu'elles. Sa forme n'est pas arrondie régulièrement sur les cellules restées en place : elle est influencée par la configuration générale de ces dernières, elle en reproduit plus ou moins vaguement la figure semblable. Ceci montre que, dans les éléments cellulaires qui nous occupent, le protoplasma et le noyau sont absolument solidaires l'un de l'autre.

La configuration générale de la lame protoplasmique centrale est variable, comme on peut s'en convaincre par l'examen des figures de la planche IX. Un fait constant, c'est que ses bords sont découpés en festons dont le centre de courbure est extérieur à la cellule. L'ensemble de ces festons donne au contour cellulaire une grande irrégularité ; en se réunissant 2 à 2, ils laissent entre eux des bandes de protoplasma qui s'avancent au dehors sous forme de pointes saillantes qui sont l'origine des prolongements protoplasmiques.

Ces derniers sont de deux ordres, membraniformes et filiformes. Les prolongements membraniformes sont constitués par des expansions importantes de la plaque cellulaire centrale, qui prennent alors un aspect stellaire comme cette plaque elle-même. Ils présentent ordinairement sur leurs bords des fes-

tons à pointes saillantes sur lesquels s'insèrent des prolongements filiformes plus ou moins nombreux. Ceux-ci sont plus ou moins grêles, toujours granuleux, pleins, variqueux, et semés de vacuoles comme toutes les expansions protoplasmiques délicates. Ils se divisent et se subdivisent de différentes manières, s'anastomosent entre eux et avec leur voisins (*pl.* IX, *fig.* 1) et s'étendent souvent à de grandes distances, en suivant une direction ordinairement rectiligne, comme autant de fils qui sembleraient destinés à tendre la lame protoplasmique centrale et à la maintenir étalée.

Les prolongements filiformes finissent, ou par se montrer rompus nettement par des points de cassure (*c.c. fig.* 1, *pl.* IX) qui paraissent à leur extrémité comme de petits cercles, ou par s'anastomoser avec leurs similaires émanés de cellules souvent très-éloignées et situées dans un plan supérieur, inférieur ou latéral (*fig.* 1, *pl.* IX, *b.b.b.*). Ce sont ordinairement les prolongements d'un certain volume qui subsistent, les autres ont été rompus par l'injection; mais cette dernière, en les rompant, les ayant en même temps fixés dans leur forme, ils paraissent comme des fils rigides et ne sont que peu ou point rétractés.

Les prolongements que je viens de décrire ne sont nulle part aussi développés, aussi longs et aussi résistants que dans le tissu conjonctif lâche du mouton adulte. Ils sont néanmoins très-nombreux et reconnaissables chez le lapin et chez le cochon d'Inde, mais chez ces animaux leur friabilité est très-grande. Chez le chien ils sont d'une ténuité extrême quoique d'une grande longueur. Ils se rompent avec une excessive facilité, et si l'on n'a pas soin de ne faire que de très-petites boules d'œdème, les relations des cellules les unes avec les autres sont difficiles à mettre en évidence. Les prolongements membraniformes manquent presque absolument chez le chien adulte.

Je ferai enfin remarquer que les prolongements protoplasmiques, extrêmement nombreux, qui partent des corps cellulaires, ne vont pas toujours s'anastomoser avec leurs similaires émanés des cellules les plus voisines. Ils vont souvent fort loin gagner une cellule placée dans un autre plan que celle dont ils provienent eux-mêmes. Pour la gagner, ils s'entre-

mêlent avec les faisceaux conjonctifs et les fibres élastiques, se comportant exactement comme le font les fils d'une reprise ou d'une broderie à l'égard de l'étoffe qui les soutient.

Il résulte clairement déjà de ce qui précède que, contrairement à l'opinion d'Axel Key et de Retzius, les cellules ne forment pas dans le tissu conjonctif lâche des surfaces de revêtement continues analogues aux revêtements endothéliaux des séreuses. Ces cellules sont distinctes les unes des autres, et reliées par des prolongements protoplasmiques pleins. Je suppose, en effet, que la plupart des filaments rigides à cassure nette étaient, dans le tissu vivant, anastomosés avec des prolongements similaires émanés des cellules voisines, et qu'ils ont été rompus dans la préparation. Ils sont en effet absolument identiques avec ceux qui sont restés anastomosés entre eux. On surprend enfin parfois leur fragmentation. La figure 1 en fournit même un exemple. En *d*, se voit un fragment de protoplasma isolé entre deux prolongements rompus *c*. et *c*. primitivement réunis, comme j'ai pu m'en assurer directement. Nous pouvons donc conclure déjà que *la majeure partie des cellules fixes du tissu conjonctif lâche sont isolées les unes des autres, et communiquent entre elles par des lames ou des prolongements protoplasmiques pleins, de manière à constituer un réseau cellulaire plus ou moins parfait.*

Nous devons maintenant discuter une autre question. Les cellules plates ramifiées du tissu conjonctif sont évidemment isolées les unes des autres, placées sur des plans différents et paraissent n'être en relation que par l'intermédiaire de filaments, soit cylindriques, soit membraniformes plus ou moins ramifiés dans différents plans et qui sont des expansions du protoplasma central. Mais existe-t-il entre elles une substance différente du protoplasma, analogue aux ciments intercellulaires, et qui les réunirait en s'interposant entre elles sous formes de minces membranes ? Cette opinion a été vaguement formulée par MM. Axel Key et Retzius [1], adoptée schématiquement depuis par M. Löwe [2], puis indiquée comme

[1] *Loc. cit.*

[2] L. Löwe, Zur Histologie des Bindegewebes *Wiener med. Jahrbücher*, 1874, 3 Heft.

une hypothèse vraisemblable par M. Flemming[1]. Pour cet histologiste, les faisceaux de fibrilles conjonctives sont entourés d'une substance cimentante ; ils sont revêtus de cellules plates unies entre elles par le ciment sur lequel elles reposent, et qui forment ainsi aux faisceaux un revêtement continu.

Si cette substance cimentante existe, elle n'est vraisemblablement point d'origine protoplasmique, car elle n'est pas colorée par l'éosine, qui poursuit le protoplasma dans ses expansions les plus délicates. Nulle part non plus on ne voit partir du bord nettement festonné des cellules fixes des lambeaux membraneux incolores. Il n'existe, en un mot, dans la préparation, que des faisceaux conjonctifs et des fibres élastiques entre-croisés les uns avec les autres, nullement reliés entre eux par un ciment, et, d'autre part, des cellules lymphatiques et des cellules fixes plates et ramifiées. Les apparences de membrane n'existent que dans les préparations à l'hématoxyline, et sont évidemment dues à des dépôts de matière colorante. M. Flemming a, du reste, émis lui-même l'opinion que les formations membraneuses qu'il a observées dans ses préparations pouvaient bien être dues à la précipitation du réactif qu'il employait. Je ne puis ici qu'adopter et confirmer cette restriction [2].

Les notions que nous venons d'acquérir nous ont jusqu'ici permis de déterminer la forme et les rapports réciproques des cellules fixes du tissu conjonctif lâche. Mais les méthodes précédentes sont insuffisantes pour déterminer la manière dont ces cellules sont ordonnées par rapport aux faisceaux. Il est nécessaire, pour résoudre une pareille question, de modifier le procédé de préparation du tissu conjonctif et de prendre un objet d'étude favorable.

[1] Flemming, *loc. citat.*, p. 393.

[2] Je ne fais pas ici l'étude des membranes du tissu conjonctif. Je ferai remarquer cependant que ce que je viens de dire ne s'applique nullement aux membranes proprement dites, mais seulement au tissu conjonctif lâche. Dans les membranes, l'existence d'une substance interfasciculaire anhiste a été constatée en 1872 par M. Ranvier (Recherches sur l'histologie et la physiologie des nerfs, *Archives de physiologie*, p. 430 et 432) dans la gaîne lamelleuse des nerfs, et ultérieurement dans le mésentère (*Traité technique*, p. 370, 371). M. Flemming paraît avoir complétement ignoré ces recherches. (*Voy.* son *Mémoire* cité, p. 391 et suivantes.)

D) Troisième méthode. — *Coloration d'une lame mince de tissu conjonctif lâche tendue sur la lame de verre et fixée dans sa forme.* — Lorsqu'on fait une incision médiane à la peau d'un lapin adulte, et qu'on l'écarte, on voit se former, au niveau du pli de l'aine, un certain nombre de lames de tissu conjonctif, transparentes comme du verre et tendues entre la peau et les aponévroses d'enveloppe des muscles abdominaux. Ces lamelles sont formées par du tissu conjonctif lâche dont les faisceaux sont orientés d'une certaine façon. Ce ne sont pas là cependant de véritables membranes analogues au grand épiploon ou au ligament falciforme du foie. Il est facile, en effet, de piquer les plus épaisses avec une fine canule tranchante et de produire, par injection interstitielle, une boule d'œdème au milieu même de la lame conjonctive dont les éléments se dissocient avec la plus grande facilité, ce qui montre qu'ils ne sont point soudés entre eux.

Dans une pareille membrane les éléments cellulaires du tissu conjonctif sont faciles à étudier dans leur situation exacte par rapport aux faisceaux, puisque cette situation n'est que peu ou point modifiée par la préparation. Il convient seulement de ne pas tirailler la lamelle membraniforme, afin de rompre le moins possible les expansions protoplasmiques qu'elle contient. Pour cela je place au-dessous d'elle une lame de verre bien propre, qui lui sert de soutien, puis j'arrose la préparation avec de l'alcool à 36° de Cartier. Au bout de quelques secondes les éléments sont fixés dans leur forme. Avec des ciseaux je retranche, tout autour de la lame de verre, le tissu conjonctif qui la dépasse. J'obtiens ainsi la lamelle connective étalée et fixée. Cette fixation est rendue plus complète par une demi-dessiccation de quelques minutes. La coloration est ensuite opérée à l'acide d'une solution d'éosine dans l'eau à 1 0/0. Enfin la préparation est rendue persistante par l'introduction de glycérine salée à 1 0/0 et chargée d'éosine.

On voit alors que les cellules fixes sont isolées les unes des autres ; beaucoup sont réunies par des prolongements ; sur d'autres les prolongements sont nettement rompus. Les cellules sont placées entre les faisceaux. Leur portion centrale repose ordinairement sur deux ou trois d'entre eux. Les pro-

longements lamelleux ou filiformes partis du corps cellulaire *ne suivent pas régulièrement la direction des faisceaux conjonctifs*, ils les contournent, s'intriquent avec eux et vont dans un plan supérieur ou inférieur se terminer par rupture ou s'anastomoser avec leurs similaires, émanés de cellules placées au-dessus ou au-dessous de celles dont ils sont eux-mêmes partis.

C'est sur de pareilles préparations que peut se juger le mieux la question des crêtes d'empreinte analogues à celles des cellules tendineuses, et que M. Waldeyer a dit exister à la surface des cellules plates *du tissu conjonctif lâche*. Je ferai remarquer d'abord que, dans les points de la préparation où les cellules ont été instantanément fixées dans leur forme et où leurs anastomoses ont été maintenues, l'on ne voit pas de cretes en relief. Les cellules sont tendues exactement par leurs filaments protoplasmiques et leur surface est absolument plane. Il en est de même dans les préparations faites à l'aide d'injections artificielles d'éosine dans l'alcool au tiers. Mais quand on n'a pas fixé d'abord les éléments par un réactif coagulant, l'on voit se produire des crêtes saillantes à la surface des cellules fixes. Je propose d'appeler ces crêtes *crêtes de retrait*. Voici, d'ailleurs, comment elles se forment :

Les cellules tendues par leurs filaments restés intacts sont, je viens de le dire, dépourvues de crêtes saillantes. Mais certaines ont sur tout un côté leurs expansions protoplasmiques rompues. Les cellules reviennent alors sur elles-mêmes et leur substance se tasse en formant des plis dans toute la portion dont les rétinacles ont été brisés. Si tous les prolongements sont rompus et si la cellule flotte dans le liquide additionnel, elle est sillonnée de plis dont la direction est parallèle à son grand axe (*pl.* X, *fig.* 4).

Ces faits démontrent que, dans le tissu conjonctif lâche ou diffus, les cellules fixes ne sont point ordonnées par rapport aux faisceaux conjonctifs. Elles sont interposées entre ces faisceaux, et leurs surfaces protoplasmiques s'intriquent avec ces derniers comme le font les fils d'une étoffe brochée relativement à ceux de la trame et de la chaîne qui les supportent. Il existe ainsi dans l'épaisseur de cette sorte de tissu

feutré, que constituent par leur intrication les faisceaux conjonctifs et élastiques entremêlés, des nappes protoplasmiques reliées plus ou moins régulièrement les unes avec les autres par des prolongements lamelliformes ou filiformes. Pendant la vie, ces vastes surfaces de protoplasma sont maintenues étalées par leurs filaments tendus, comme des voiles par leurs cordages. Quand ces filaments sont rompus elles reviennent sur elles-mêmes et se plissent de mille manières, à la façon de toute lame élastique qui n'est plus tendue et qui obéit à sa rétractilité.

Entre les faisceaux connectifs intriqués, et les lames protoplasmiques étendues entre eux, de manière à présenter leur maximum de surface, et conséquemment à favoriser les échanges organiques, circulent les cellules lymphatiques (*c fig.* 1, *pl.* IX). Ces dernières sont parfaitement reconnaissables, arrondies, granuleuses, et présentant un noyau irrégulier à peine plus coloré que le protoplasma qui l'entoure. Le tissu conjonctif lâche ou séreux semble donc constitué par une substance fondamentale formée de filaments (fibres élastiques et faisceaux connectifs) traversée dans tous les sens par des lames de protoplasma étalées, formant un réseau plus ou moins continu de substance granuleuse qui se raréfie sur certains points et s'étend sur d'autres de manière à former de vastes surfaces d'échanges.

Dans cet ordre d'idées, l'on conçoit que les cellules fixes du tissu conjonctif ne doivent pas être entièrement comparées aux endothéliums des séreuses, comme MM. Axel Key, G. Retzius et W. Flemming l'ont prétendu. Au point de vue morphologique, en effet, le protoplasma des endothéliums, toujours exactement limité, ne donne jamais naissance à de longs filaments. Mais les cellules connectives ont avec les endothéliums d'autres analogies saisissantes, et la propriété que possèdent leurs noyaux de se colorer par l'éosine, comme ceux des cellules endothéliales, n'est pas la moins remarquable de ces ressemblances.

E) Tout ce qui vient d'être dit s'applique simplement au tissu conjonctif lâche ou diffus. Lorsque le tissu connectif se modèle et prend une forme déterminée, ses éléments cellulaires se modifient. Pour prendre un exemple, M. Ranvier

a montré que, dans le tissu périfasciculaire des nerfs, les cellules passent de l'état de cellule plate du tissu conjonctif lâche à l'état de cellules endothéliales en passant par tous les intermédiaires et en subissant, par exemple, dans l'épaisseur de la gaîne lamelleuse, l'empreinte des faisceaux connectifs adjacents.

Si maintenant l'on considère simplement le tissu conjonctif lâche au point de vue de l'anatomie générale, on remarquera que le tissu muqueux des animaux inférieurs, des têtards, des raies, des poulpes, qui représente chez ces êtres le tissu connectif diffus des animaux supérieurs, et que ce dernier lui-même, dans la période embryonnaire, sont formés de cellules anastomosées en réseau par des prolongements protoplasmiques délicats. Nous venons de voir, d'autre part, que chez les mammifères adultes le tissu conjonctif lâche possède des éléments cellulaires offrant la même disposition. Ce tissu ne diffère donc des précédents que par sa substance fondamentale.

Chez l'embryon et les animaux inférieurs cette substance fondamentale est d'abord muqueuse. Les cellules sont en tout point comparables, chez l'embryon de mouton par exemple, aux cellules du tissu conjonctif adulte du même animal; l'on pourra s'en assurer en comparant la figure 1 de la planche X de ce mémoire avec la figure 151 du *Traité technique d'histologie,* de M. Ranvier. Mais en même temps que le tissu s'élève ou se développe, la substance fondamentale dans laquelle sont plongées les cellules se modifie. Des faisceaux de fibres apparaissent au sein de la mucine qui se résorbe, et prennent la place de cette dernière. Les cellules n'ont aucune part à ce développement, qui se fait en dehors d'elles. Si l'on fait une préparation de tissu conjonctif embryonnaire à l'aide d'une injection interstitielle d'éosine, on en a la preuve absolue, preuve donnée d'ailleurs depuis longtemps déjà et d'une autre façon par M. Ranvier. Le réseau cellulaire est admirablement coloré en rose, la mucine reste incolore, et au milieu d'elle se développent de fins faisceaux conjonctifs intriqués en tous sens avec les prolongements cellulaires, dont ils se distinguent parce qu'ils restent absolument incolores. Jamais à son extrémité une expansion protoplasmique grêle ne de-

vient incolore et ne prend l'aspect d'une fibre connective. La substance fondamentale est donc simplement surajoutée chez l'animal adulte, et semble s'être interposée entre les réseaux cellulaires primitifs sans en modifier profondément la forme initiale ; cette dernière reste au fond la même dans le tissu conjonctif diffus des animaux les moins comparables, le poulpe, le têtard de grenouille, le mammifère adulte. Elle n'est modifiée que dans ses détails.

III.

DE QUELQUES DÉTAILS MONTRÉS PAR L'ÉOSINE DANS LA STRUCTURE DES MEMBRANES SÉREUSES.

Coloration des noyaux et des corps cellulaires par l'éosine soluble dans l'eau. — Variétés de forme des cellules fixes. — Trous intéressant seulement l'un des feuillets endothéliaux de la membrane. — Cellules migratrices interstitielles et leur évolution probable.

Je n'ai nullement l'intention de reprendre ici complétement l'étude des membranes en y appliquant le nouveau réactif que je décris. Cette étude a été faite ailleurs d'une façon complète et magistrale [1]. Je me bornerai simplement à indiquer certains points de détail. J'étudierai successivement le mésentère du lapin et le grand épiploon du même animal, du rat et du cochon d'Inde.

La portion du mésentère qu'il convient de choisir pour l'étude est le mésocôlon transverse. Chez le lapin adulte et chez le cobaye il n'est réticulé que dans la portion immédiatement adjacente à l'intestin. Partout ailleurs, c'est une lame transparente pleine, constituée par du tissu conjonctif en son milieu, et à laquelle deux couches d'endothélium continu forment un revêtement supérieur et inférieur. Le mésocôlon est imprégné d'argent en suivant la méthode classique, lavé soigneusement à l'eau distillée, car le nitrate d'argent précipite l'éosine à l'état de granulations, puis tendu sur la lame de verre par le procédé de demi-dessiccation indiqué par M. Ranvier ; l'on place alors au centre de la préparation une

[1] L. Ranvier. *Traité technique d'histologie*. Art. MEMBRANES, p. 367 à 390.

goutte de solution d'éosine dans l'eau à 1 0/0, et l'on recouvre la membrane d'une lamelle que l'on borde de paraffine ; au bout de quinze ou vingt minutes l'on fait pénétrer, par capillarité, de la glycérine colorée par l'éosine et chargée de chlorure de sodium à 1 0/0. La préparation est dès lors persistante.

Elle se montre colorée uniformément en rose clair. Les limites des cellules endothéliales sont marquées par des lignes d'argent, chacune de ces cellules offre à sa partie centrale un noyau coloré en rouge pourpre. Au-dessous de l'endothélium se voient les faisceaux conjonctifs presque incolores et les fibres élastiques colorées en rouge vif. Si sur un point donné l'endothélium a été enlevé, ce point apparaît dans le champ du microscope comme une tache blanchâtre. La coloration rose ne se produit donc que là où existe l'endothélium.

Si, au lieu du mésocôlon transverse du lapin, l'on a imprégné d'argent et coloré comme il vient d'être dit le grand épiploon du même animal, on observe quelques faits intéressants. De distance en distance existent des trous qui se détachent sur la préparation comme des cercles incolores. Certains autres de ces cercles sont à peine colorés en rose, limités par un cercle d'argent, et l'on voit que la perte de substance à ce niveau n'intéresse qu'une partie de l'épaisseur de la membrane. La partie profonde du trou est alors fermée par l'endothélium, du côté opposé, resté intact et teint en rose par le réactif. C'est là un véritable *trou borgne*.

A l'aide d'un objectif à grand angle d'ouverture on peut constater qu'entre les deux feuillets endothéliaux, et interposées entre les faisceaux conjonctifs qui forment la trame de la membrane, existent des cellules fixes plus ou moins ramifiées, à protoplasma granuleux chargé de granulations ambrées et dont le noyau est teint en rose vif par l'éosine. Dans l'épiploon de la souris, ces cellules sont fréquemment anastomosées par leurs prolongements protoplasmiques; elles entourent, pour ainsi dire, sur certains points les mailles épiploïques de leurs ramifications. Elles se montrent au contraire isolées dans l'epiploon du lapin, bien qu'affectant fréquemment des formes arborisées. Ce fait démontre qu'à mesure que le tissu conjonctif se modèle, son réseau cellulaire primitif se modifie profondément, de telle sorte que l'on voit apparaître, d'abord

des formes intermédiaires, puis, par degrés, totalement différentes des formes initiales.

La lame connective contenue entre les deux revêtements endothéliaux du mésocôlon transverse du mésentère ou de l'épiploon n'en est pas moins l'équivalent anatomique du tissu conjonctif lâche ; elle contient en effet non-seulement des éléments cellulaires fixes, mais encore des cellules lymphatiques, qui circulent entre les deux lames d'endothélium. C'est surtout au pourtour des vaisseaux qu'on les voit nombreuses. C'est vraisemblablement aussi des vaisseaux que proviennent celles que l'on trouve dans l'épaisseur de la membrane. Il est naturel de se demander ce que deviennent ces cellules ; il est probable qu'elles perforent l'une des lames endothéliales, après avoir accompli un certain trajet, et qu'elles tombent dans le sac lymphathique péritonéal. Ainsi peuvent s'expliquer les trous incomplets ou borgnes qui n'intéressent qu'une des faces du revêtement endothélial ; on pourrait par hypothèse les considérer comme les orifices de sortie des globules blancs émanés des vaisseaux, et qui ont accompli dans l'épaisseur du mésentère un certain trajet. Dans cet ordre d'idées, ces cellules lymphatiques auraient absolument la même évolution que celles que l'on rencontre dans le tissu conjonctif lâche. En effet, ces dernières, sorties des vaisseaux, parcourent les mailles du tissu cellulaire et gagnent ensuite les radicules lymphatiques. Les cellules migratrices dont nous nous occupons sortent aussi des vaisseaux, cheminent dans la membrane, puis rentrent dans le système lymphatique en tombant dans une cavité séreuse [1].

[1] On pourrait aussi supposer que les cellules lymphatiques, après avoir percé une face de l'endothélium, s'insinueraient ensuite entre les deux lames endothéliales et chemineraient dans la membrane. Plus souvent les cellules lymphatiques de la cavité péritonéale perforent l'épiploon de part en part. C'est ainsi que M. Ranvier explique ingénieusement la fenêtration de cette membrane. La coloration par l'éosine ne m'ayant rien montré de nouveau au sujet de la formation des mailles épiploïques, je m'abstiendrai d'aborder ici cette importante question.

IV.

ÉTUDE DES TENDONS FAITE A L'AIDE DE L'ÉOSINE SOLUBLE DANS L'EAU.

Problèmes à résoudre relativement à la structure des tendons. — Striation protoplasmique et crêtes d'empreinte. — Les expansions latérales des cellules tendineuses sont de nature protoplasmique. — La couche de figures étoilées subjacente à l'endothélium est formée par les expansions membraneuses des cellules tendineuses de la surface. — Analogies et différences du tissu fibreux des tendons et du tissu conjonctif lâche.

Les éléments cellulaires des tendons, de même que ceux du tissu conjonctif lâche, sont des cellules minces et plates [1], disposées à la surface des faisceaux connectifs comme des tuiles courbes qu'on y aurait appliquées. Ces cellules sont placées bout à bout en forme de chaîne, soudées entre elles par un ciment que l'on peut facilement imprégner d'argent. Leurs noyaux n'occupent pas toujours leur partie centrale, mais sont souvent disposés à l'une de leurs extrémités, de chaque côté de la ligne de soudure ou du trait qui sépare deux éléments successifs. Le protoplasma des cellules revêt ordinairement une forme quadrangulaire ; il est sillonné de crêtes longitudinales plus ou moins nombreuses, signalées d'abord par F. Boll [2] sous le nom de stries élastiques, et que M. Ranvier a montré depuis n'être autre chose que des crêtes d'empreinte produites par l'effet de la pression des faisceaux connectifs parallèles du tendon, sur le corps cellulaire interposé entre eux, et formé d'une substance molle [3].

La forme générale des cellules tendineuses est donc bien

[1] L. Ranvier. Des éléments cellulaires des tendons et du tissu cellulaire lâche, in *Arch. de physiologie*, 1869, p. 474, et *Traité technique*, p. 351.

[2] F. Boll. Untersuchungen über den Bau und die Entwicklung der Gewebe. *Arch. f. mikr. Anatomie*. Bd. 7, 1871, p. 276, 281 — A. Gruenhagen. Notiz über die Ranvier'schen Sehnenkörper. *Arch. f. mirk. Anat.*, 1er fascicule, 1873, p. 282. — L. Ranvier. *Traité technique d'histologie*, p. 350, 356.

[3] L. Ranvier. *Arch. de physiol.* 1869, trav. cité, p. 474.

[4] L. Ranvier. Nouvelles recherches sur la structure et le développement des tendons, in *Arch. de physiologie* et *Travaux du laboratoire d'histologie du Collége de France*, 1874, p. 56, 65, 66.

déterminée dans le sens de la longueur ; mais dans le sens latéral, elle l'est d'une manière infiniment moins nette ; l'on peut même dire qu'on ignore actuellement quelle est leur étendue exacte dans ce sens. M. Gruenhagen a en effet montré que, des bords latéraux des cellules tendineuses, partent des prolongements *en forme d'ailes*, d'une minceur extrême et se terminant par des franges : ces franges seraient, d'après lui, un produit artificiel. L'expansion membraneuse de la cellule formerait aux faisceaux conjonctifs adjacents une mince enveloppe continue, qui, irrégulièrement déchirée par la dissociation, se montrerait alors frangée ; elle serait enfin distincte de la cellule elle-même, et s'en séparerait, après macération dans la pepsine additionnée d'acide chlorhydrique, c'est-à-dire dans un suc gastrique artificiel. Dans cet ordre d'idées elle ne saurait être considérée comme un prolongement du protoplasma, mais comme une enveloppe particulière des faisceaux conjonctifs, entourant leur surface externe, et simplement soudée à la cellule fixe formée par une lame de protoplasma quadrilatère.

L'opinion de M. Thin [1], exposée dans un travail récent, est un peu différente de celle de M. Gruenhagen. Il admet que chaque faisceau secondaire ou tertiaire du tendon est enveloppé de toutes parts par une couche de cellules plates qui lui forment une gaîne continue. D'après cet histologiste, il existe en outre un système de cellules ramifiées et anastomosées en réseau, superposé à la couche de cellules plates dont je viens de parler. Cette couche serait de nature élastique et représenterait dans le faisceau primitif du tendon la gaîne formée au faisceau musculaire primitif par le sarcolemme.

Un premier problème à résoudre est donc de savoir d'abord si les expansions latérales des éléments cellulaires des tendons sont ou non de nature protoplasmique. Il importe en second lieu de déterminer si ces productions membraneuses forment ou non une gaîne continue aux faisceaux tendineux.

D'un autre côté, M. Ercolani [2] a décrit récemment dans les

[1] *Loc. citat.*

[2] G.-B. Ercolani. Sulla struttura intima del tessuto tendinoso. *Memorie dell' Academia delle science dell' Instituto di Bologna*, série III, t. V, 1876.

tendons une matière homogène, tenace, réunissant les éléments cellulaires et les faisceaux connectifs comme un ciment. L'existence ou la non-existence de cette matière constitue un second problème à résoudre.

A) *Forme des cellules fixes des tendons, nature et rapports de leurs expansions latérales.* — Les tendons filiformes de la queue du rat, de la souris, ou mieux encore du loir adulte (*glis vulgaris*) peuvent être examinés à l'état frais ou après immersion de 5 à 6 jours dans une solution de bichromate d'ammoniaque à 1/200e. Les résultats sont dans les deux cas absolument les mêmes, comme je m'en suis assuré directement.

Un tendon grêle de la queue, fixé dans sa forme par le bichromate d'ammoniaque, est tendu sur une lame de verre. Ses deux chefs sont maintenus à l'aide de deux petites étiquettes gommées, et une goutte d'éosine en solution dans l'eau à 1 0/0 est placée sur la préparation. Le tendon est ensuite rapidement dissocié dans l'éosine, avec des aiguilles, puis monté dans la glycérine salée. Dans une pareille préparation les faisceaux conjonctifs sont presque incolores, et les cellules tendineuses se montrent isolées ou reposant encore à la surface des faisceaux. Leur portion centrale, formée d'un protoplasma grenu, est colorée en rose vif; *leur noyau n'est point coloré davantage que le protoplasma par l'éosine.* Cette particularité est importante, car elle sépare dès à présent la cellule plate des tendons de la cellule plate du tissu conjonctif, qui se colore, sous l'influence de l'éosine, à la façon des endothéliums. Deux éléments anatomiques ne sauraient en effet être considérés comme identiques, lorsque, soumis à l'action d'un même réactif, ils ne se comportent pas de la même façon.

La portion centrale de la cellule, constituée par une plaque rectangulaire de protoplasma, est colorée en rose et très-granuleuse. Sa forme est donc bien celle indiquée primitivement par M. Ranvier. Elle n'est, dans un tendon normal, ni globuleuse ni fusiforme, comme l'ont dit d'abord M. Güterbock [1], puis tout récemment MM. Le Goff et Ramonat [2]. Les

[1] Güterbock. Zur Lehre von den Bindegewebebkörperchen in den Sehnen. *Centralblatt*, 1869, n° 3.

[2] Le Goff et Ramonat. Rech. sur les éléments cellulaires qui entrent dans

granulations protoplasmiques qu'elle contient sont ordinairement rangées en séries longitudinales (*fig.* 1, *pl.* X, A. A', B), de manière à dessiner une striation très-fine. Il semble que les éléments du corps cellulaire aient été tous tassés et orientés, comme par une sorte d'étirement, dans le sens de la longueur. *La striation protoplasmique* n'est pas due au retrait, dans le sens transversal, de la cellule détachée des faisceaux. Outre que cette dernière a été fixée dans sa forme avant la dissociation, l'on voit très-bien que les éléments restés en place et accolés aux faisceaux connectifs présentent une striation régulière, indépendante entièrement *des crêtes d'empreinte qui font relief sur la cellule comme des côtes rectilignes, brillantes* quand on éloigne l'objectif, *obscures* lorsqu'on le rapproche.

De chaque côté de la cellule se voit une expansion membraniforme (*fig.* 1, *pl.* X, A, A') d'une délicatesse extrême, déchirée ou frangée sur ses bords (A'), mais *toujours colorée en rose comme le protoplasma.* Sur cette expansion, la striation longitudinale protoplasmique, formée par des granulations rangées en série, se poursuit, en décroissant du point d'attache de l'aile à sa périphérie (A,A,'B). Parfois, sur des cellules vues de profil, on remarque une expansion membraneuse partant d'une crête d'empreinte et la prolongeant. Enfin les expansions sont souvent sillonnées elles-mêmes par des crêtes d'empreinte véritables, analogues à celles du corps de la cellule (*fig.* 1, *c.c'*.D).

La coloration des ailes membraneuses est tout à fait analogue à celle que présente le protoplasma aminci et desséché (Ranvier) des endothéliums des séreuses. Nous savons du reste que l'éosine colore surtout les expansions protoplasmiques. Nous voyons les expansions latérales partir du corps cellulaire central, sillonnées comme lui de crêtes d'empreintes. Enfin, la présence des granulations protoplasmiques, rangées en série dans l'expansion, nous paraît un argument décisif pour admettre, contrairement à l'avis de M. Gruenhagen, que les ailes latérales des cellules tendineuses sont des prolongements délicats du protoplasma cellulaire.

la composition des tendons. (*Journal de l'anatomie et de la physiologie*, du professeur Robin, 1875, p. 23, 32.)

Il importe actuellement de délimiter ces cellules. Il est nécessaire pour cela de combiner la coloration des tendons par l'éosine avec l'imprégnation par l'argent. Les cellules seront en effet, par cette double méthode, colorées à leur partie centrale, et dessinées dans leurs contours. Un tendon filiforme de la queue d'une souris jeune adulte est lavé à l'eau distillée, tendu sur une lame de verre, puis imprégné fortement. Il est ensuite lavé de nouveau, traité légèrement par le pinceau qui enlève sa couche endothéliale superficielle, formée de cellules polygonales soudées en forme de revêtement continu, puis coloré par l'éosine dans l'eau à 1 0/0 et examiné dans la glycérine. A sa surface paraît réservé en blanc un réseau de figures étoilées très-élégant décrit par les auteurs sous le nom de couche sous-endothéliale (*fig.* 1[1], *au haut de la planche* II). Ces figures (*b.b.b.*) sont anastomosées irrégulièrement entre elles par des prolongements fins et irréguliers, et sont disposées sensiblement en série linéaire à la façon des cellules tendineuses. Ce fait avait déjà été signalé par M. Ranvier[1]. Un autre point intéressant, c'est qu'elles n'ont pas de noyau propre apparent. Ce ne sont donc ni des cellules endothéliales, ni des cellules de tissu conjontif ordinaire, dont l'éosine colore toujours vivement les noyaux.

Mais un peu au-dessous de cette couche de figures étoilées apparaissent des traînées cellulaires (*voy.* même *fig. a.a.a.*) colorées en rouge. Chaque segment de ces traînées contenant un noyau correspond à une figure étoilée placée au-dessus de lui, et dont il occupe la partie centrale. La ligne noire d'argent qui sépare chaque segment de son voisin se prolonge à droite et à gauche comme un trait, pour séparer ainsi les deux figures stellaires voisines correspondantes. Enfin la masse centrale de protoplasma, qui correspond évidemment à une cellule tendineuse, est sillonnée de crêtes d'empreinte et présente une striation protoplasmique longitudinale. Or, cette dernière se poursuit en décroissant sur la figure étoilée. Cette figure n'est en un mot rien autre chose qu'une expansion protoplasmique étalée à la surface du tendon, au-dessus du corps cellulaire qui lui a donné naissance. Celui-ci

[1] *Traité technique*, p. 357, ligne 8.

est placé dans l'interligne de deux faisceaux connectifs accolés. L'expansion membraneuse le surmonte, et s'étend à droite et à gauche sur les faisceaux tendineux qu'elle recouvre incomplétement, et va s'anastomoser, par des prolongements délicats, avec l'une des ses similaires émanée d'une des traînées voisines[1]. Le réseau de figures étoilées, subjacent à l'endothélium des tendons filiformes de la queue des rongeurs, n'est donc pas formé par des cellules du tissu conjonctif ordinaire, mais par les expansions protoplasmiques des cellules tendineuses voisines de la surface, qui s'étalent sur ce point et s'anastomosent entre elles.

Il est facile de voir, sur un tendon que l'on a légèrement dissocié avant de l'argenter, que la disposition observée à la surface existe aussi dans la profondeur. Des extrémités de chaque amas de protoplasma rectangulaire, formant le centre d'une cellule tendineuse, on voit partir un trait d'argent qui dessine les limites d'une expansion membraneuse, moins régulièrement il est vrai qu'à la surface du tendon, mais pourtant d'une manière distincte. Chaque cellule est donc l'origine d'une expansion d'une minceur extrême, qui s'insinue entre les faisceaux connectifs voisins, les contourne, et va, soit se perdre dans leurs interstices, soit s'anastomoser avec les prolongements frangés d'une de ses similaires placées sur un plan supérieur ou inférieur. Une dernière preuve de la réalité des faits qui précèdent nous est fournie par l'examen des tendons filiformes d'animaux avancés en âge. Un tendon de la queue d'une vieille souris est tendu, argenté, et coloré par l'éosine comme il a été dit. Les chaînes de cellules tendineuses apparaissent le long du tendon comme des fils d'une finesse extrême, colorés en rouge. Au voisinage de la surface on n'en voit parfois qu'un ou deux. Ce fait résulte simplement de ce que les éléments cellulaires se sont atrophiés par les progrès de l'âge. Or, c'est toujours au niveau des ru-

1 C'est exactement de cette façon que se comportent les cellules endothéliales des alvéoles pulmonaires. Le corps de la cellule, formé par une masse de protoplasma entourant le noyau, est situé dans l'intervalle des vaisseaux. Au-dessus de ce corps, une lame transparente s'étend à droite et à gauche et recouvre les capillaires. La cellule dans son ensemble a la forme d'un T majuscule; la branche verticale représentant le corps de la cellule, la branche horizontale figurant l'expansion protoplasmique qui s'étend à droite et à gauche.

bans cellulaires subsistants que l'on voit se dessiner, par l'imprégnation d'argent, des figures stellaires. Quand le ruban s'interrompt, les figures stellaires s'interrompent également. Elles sont donc en relation directe et évidente avec les cellules tendineuses. Partout ailleurs la surface du tendon est colorée en brun par l'argent, réduit sur la substance fondamentale des faisceaux connectifs.

Il s'agit de savoir maintenant si les expansions membraneuses forment aux faisceaux connectifs des gaînes complètes, comme l'ont soutenu MM. Thin et Gruenhagen. Les imprégnations d'argent ne sont pas favorables à cette hypothèse (Voy. *fig.* 1[1], *pl.* X). Mais pour résoudre complétement la question, il faut pratiquer dans des tendons, durcis par la gomme et l'alcool, des coupes transversales et les colorer par l'éosine.

Les coupes minces, colorées pendant une ou deux minutes dans une solution d'éosine dans l'eau très-peu concentrée (1/500e), et conservées dans la glycérine, montrent des détails précieux. Sur les tendons d'un poulet jeune adulte [1], qui constitue à cet égard le meilleur objet d'études, on voit, dans les espaces stellaires réservés entre les faisceaux connectifs rapprochés, les corps des cellules tendineuses colorés en rouge. La substance fondamentale est au contraire restée absolument incolore (*fig.* 3, *pl.* X). Les interstices des faisceaux se montrent comme des lignes finement festonnées. On sait en effet que chaque faisceau connectif est formé de fibrilles. Ce sont les fibrilles de la périphérie qui paraissent le long de l'interstice comme autant de petits grains (C. *fig.* 3). Lorsqu'on observe la préparation à l'aide d'un objectif à grand angle d'ouverture, on constate que dans certains interstices s'engage un prolongement du corps de la cellule (*fig.* 4, a, b.) reconnaissable à sa coloration rosée. Ce prolongement prend l'empreinte des très-petits festons déterminés par la saillie des fibrilles sur les bords de l'interstice, et sa coupe optique est festonnée en sens inverse. Parfois le prolongement arrive dans un petit espace stellaire (*fig.* 4, b.)

[1] Il est bien entendu qu'il ne s'agit pas ici de tendons devenus cartilaginiformes, mais de tendons nacrés, transparents et rétractiles. *Voy.* à cet égard mon travail sur la transformation vésiculeuse des éléments cellulaires des tendons. *Arch. de physiologie*, 1872.

intercepté par la réunion de deux ou trois faisceaux très-rapprochés, et il se forme à sa surface de véritables crêtes d'empreinte.

Tous les interstices interfasciculaires observés sur une même coupe optique, c'est-à-dire sur un même plan transversal, ne possèdent pas de prolongements membraneux, ils sont souvent absolument incolores. Mais si l'on abaisse l'objectif, on peut voir parfois, dans un plan inférieur, un prolongement s'insinuer dans un interstice incolore plus haut et qui deviendra plus bas, s'y perdre, ou s'y rejoindre avec un prolongement semblable, émané d'une autre cellule.

Ces faits sont en complet accord avec ceux révélés par les argentations. Ils montrent que les expansions protoplasmiques latérales s'insinuent entre les faisceaux pour s'anastomoser ou non avec leurs similaires, mais qu'elles ne forment pas à ces faisceaux une gaîne continue. La saillie des fibrilles dans les interstices nous explique en même temps jusqu'à un certain point la striation protoplasmique qui, dans cet ordre d'idées, résulterait d'empreintes minuscules. Quoi qu'il en soit, l'enveloppe discontinue fournie aux fibres conjonctives par les ailes membraneuses des cellules est exactement déterminée dans sa forme. On peut en prendre pour type le réseau de figures étoilées subjacent à l'endothélium qui recouvre, chez les rongeurs, les tendons filiformes de la queue.

Si l'on pratique des coupes transversales de la queue, décalcifiée et durcie, d'une souris ou d'un loir jeunes adultes, on reconnaît que la plupart des tendons filiformes qu'elle contient sont des tendons simples : c'est-à-dire qu'ils ne sont point formés de fils tendineux réunis entre eux par du tissu conjonctif ordinaire, comme on l'observe dans le tendon d'Achille par exemple. Cette explication était nécessaire. Je viens en effet de dire que dans un tendon simple la couche sous-endothéliale n'est pas formée par du tissu conjonctif, mais par les expansions latérales des cellules tendineuses. Cette assertion ne serait plus vraie s'il s'agissait d'un tendon composé. J'ai insisté d'ailleurs dans un autre travail sur la texture de ces tendons [1], je ne m'y arrêterai pas davantage ici.

[1] J. Renaut. Transformation vésiculeuse des élém. cellulaires des tendons. In *Arch. de physiologie*, 1872.

B) Je dois maintenant discuter en quelque mots l'existence d'une matière cimentante, analogue à celle que M. Flemming admet avec réserves dans le tissu conjonctif lâche, et que M. Ercolani décrit explicitement dans les tendons. Sur des dissociations bien faites d'un tendon filiforme, on peut résoudre les faisceaux connectifs en leurs fibrilles. Les cellules sont d'autre part isolées. Nulle part dans les préparations on ne rencontre de matière anhiste ou lamelleuse pouvant être rapportée à un ciment. Il est néanmoins certain que les éléments des faisceaux connectifs sont réunis entre eux par une substance qui les soude, car leur disposition présente une grande régularité. Les coupes transversales des tendons des oiseaux montrent en effet, dans l'aire de section des faisceaux conjonctifs, les innombrables coupes optiques de leurs fibrilles constitutives, brillantes lorsqu'on éloigne l'objectif, obscures lorsqu'on le rapproche. Cet aspect rappelle absolument les *champs de Cohnheim*, que l'on voit dans l'aire de section des faisceaux musculaires primitifs transversalement coupés. Il existe donc vraisemblablement ici une substance cimentante; mais elle ne s'isole jamais sous la forme de lames ou de membranes. Elle se comporte absolument de la même façon que celle qui unit, dans le faisceau musculaire primitif, les cylindres primitifs unis les uns aux autres, et dans l'épaisseur de ces derniers les fibrilles élimentaires accolées (*fig.* 4, *pl.* X).

C) La conclusion générale qui paraît découler de ces recherches est la suivante. La disposition des éléments cellulaires au sein du tissu conjonctif lâche et du tissu fibreux des tendons présente des analogies et des différences. La principale différence entre les deux tissus est que les cellules tendineuses sont dès l'origine ordonnées par rapport aux faisceaux, dont elles occupent par files régulières les interstices, même chez les plus jeunes embryons. Elles se sont éloignées en outre considérablement du type primitif, en ce qui regarde leur forme et leurs propriétés histo-chimiques. Mais comme dans le tissu conjonctif lâche, les éléments cellulaires s'insinuent entre les faisceaux, sous forme de nappes protoplasmiques, disposées de manière à constituer au sein de la substance fondamentale de vastes surfaces d'échange,

communiquant plus ou moins régulièrement entre elles par leurs expansions protoplasmiques.

EXPLICATION DES FIGURES DES PLANCHES IX ET X.

PLANCHE IX, *fig.* 1. — Tissu cellulaire lâche sous-cutané du mouton adulte : 400 diamètres; — *a*, *a*, cellules plates ramifiées et leur noyau vésiculeux; — *b*, *b*, prolongements anastomosés les uns avec les autres; — *c*, *c*, *c*, prolongements rompus; — *d*, fragment de protoplasma isolé entre deux prolongements *c*, *c*, primitivement réunis; — *e* cellule lymphatique.

Fig 2. — Cellule plate ramifiée du tissu cellulaire de l'aine d'un lapin adulte, et montrant des prolongements protoplasmiques eux-mêmes ramifiés (même grossissement).

Fig. 3. — Cellule plate ramifiée du tissu cellulaire sous-cutané du chien adulte, et munie de prolongements filiformes très-grêles (même grossissement).

Fig. 4. — Cellule plate ramifiée du tissu cellulaire sous-cutané du mouton adulte, *sillonnée de crêtes de retrait* (même grossissement).

PLANCHE X, *fig.* 1. — *A*, *A'*, *B*, cellules tendineuses du rat jeune, adulte, et du loir (*Glis vulgaris*) offrant des expansions protoplasmiques latérales et la striation protoplasmique longitudinale. — *C*, *C'*, cellules des mêmes animaux dont l'expansion latérale offre la striation protoplasmique et des crêtes d'empreinte vraies. — *D*, expansion protoplasmique latérale détachée de son corps cellulaire par fracture, et montrant la striation protoplasmique et des crêtes d'empreinte vraies (400 diamètres).

Fig. 1'. — Tendon filiforme de très-jeune souris imprégné d'argent et coloré par l'éosine (120 diamètres): — *a*, *a*, *a*, *a*, chaîne cellulaire formée par la portion centrale des cellules tendineuses; — *b*, *b*, *b*, expansions membraneuses de la surface, répondant chacune à une cellule tendineuse subjacente, et étalées à la surface du tendon; — *c*, *c*, ces mêmes expansions offrant la striation protoplasmique décroissante.

Fig. 3. — Coupe d'un tendon de poulet, faite perpendiculairement à son axe : — *a*, *a*, corps cellulaires occupant les espaces stellaires interceptés entre les faisceaux connectifs; — *b*, *b*, corps plus petits; — *c*, interstices interfasciculaires incolores à bord festonné; — *d*, cellules connectives du tissu conjonctif unissant les faisceaux primitifs du tendon, qui est ici composé. (120 diamètres.)

Fig. 4. — Coupe d'un tendon de poulet, vue à un grossissement de 450 diamètres: — *a*, *a*, corps cellulaires occupant les espaces stellaires interfasciculaires et envoyant dans les interstices interfasciculaires des expansions membraneuses; — *b*, l'une de ces expansions renflée, occupant un tout petit espace stellaire et offrant des crêtes d'empreinte vraies; — *c*, *c*, espaces interfasciculaires incolores, ne contenant point d'expansions membraneuses.

TABLE DES MATIÈRES.

Pages.

1. *Ch. Sedgwick-Minot*, Recherches histologiques sur les trachées de l'hydrophilus piceus (pl. I et II) 1
2. *L. Malassez*, Note sur le siége et la structure des granulations tuberculeuses du testicule (pl. III et IV) 11
3. *F. Lataste*, Anatomie microscopique de l'oviducte de la cistude d'Europe (pl. V) 41
4. *Stroganow*, Recherches sur l'origine des éléments cellulaires dans l'endartérite de l'aorte (pl. VII) 53
5. *Stroganow*, Recherches sur l'existence de canaux lymphatiques dans la tunique interne de l'aorte de l'homme (pl. VII) 63
6. *De Sinéty*, Étude histologique sur la cavité utérine après la parturition 70
7. *L. Malassez*, Examen histologique d'un cas de cancer encéphaloïde du poumon (épithélioma) (pl. VI) 81
8. *De Sinéty*, Examen des organes génitaux d'une hystérique 101
9. *L. Malassez*, Sur les diverses méthodes de dosage de l'hémoglobine et sur un nouveau colorimètre 106
10. *L. Malassez*, Note sur le spectre du picrocarminate d'ammoniaque (pl. VIII) 146
11. *J. Renaut*, Application des propriétés électives de l'éosine soluble dans l'eau à l'étude du tissu conjonctif (pl. IX et X) 149

Paris. — Impr. Paul Dupont, rue Jean-Jacques-Rousseau, 41 (418, 7-6.)

Fig 1 $\frac{3}{2}$

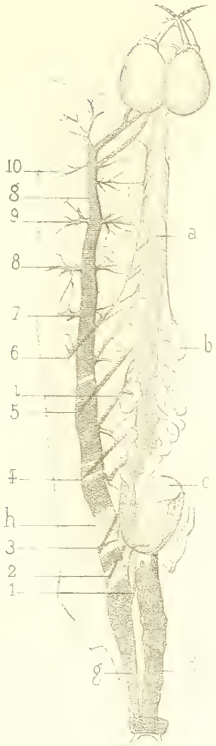

Fig 2 $\frac{3}{1}$

Fig 5 $\frac{210}{1}$

Fig 7 $\frac{400}{1}$

Fig 6 $\frac{500}{1}$

Fig 8 $\frac{620}{1}$

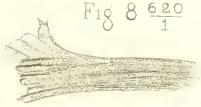

Fig 3 $\frac{700}{1}$

Fig 4 $\frac{400}{1}$

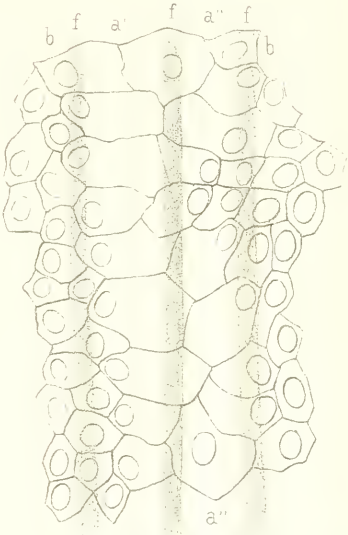

Imp Lemercier & Cie Paris

Fig 9 $\frac{107}{1}$

Fig 10

Fig 13 $\frac{60}{1}$

Fig 11 $\frac{107}{1}$

Fig 12 $\frac{435}{1}$

Imp Lemercier & Ie Paris

Fig 1

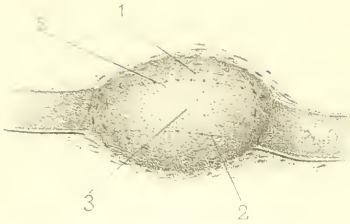

Fig 2

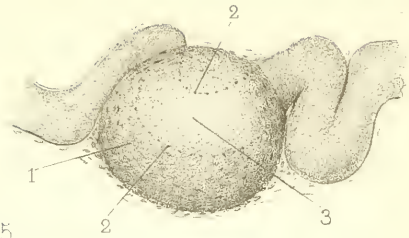

Fig 5

Fig 3

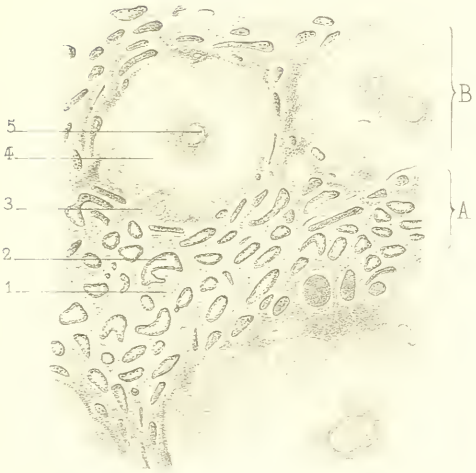

Fig 4

Imp. Lemercier & Cie Paris

Fig 6

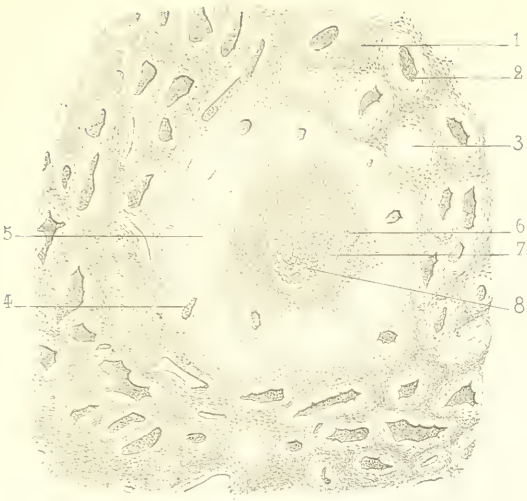

Fig 8

Fig 7

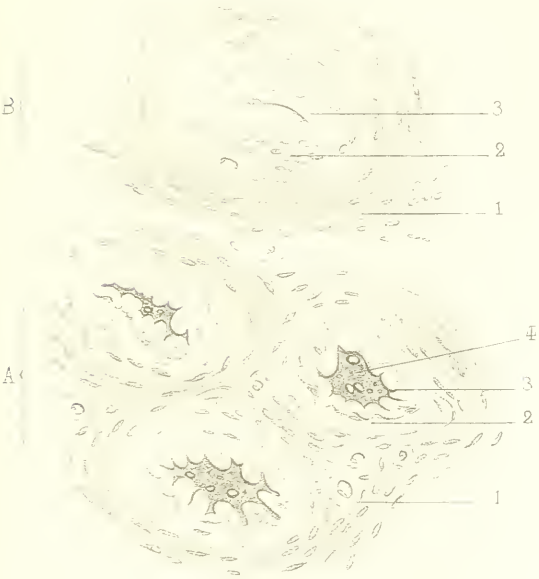

Fig 9

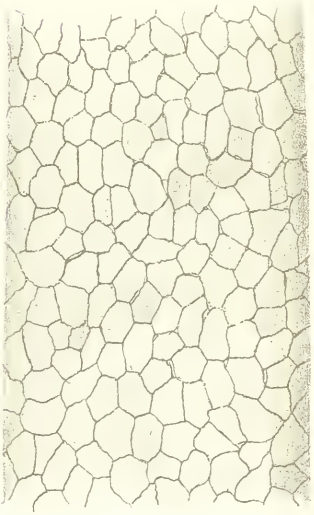

Imp. Lemercier & Cie Paris

Fig. 1

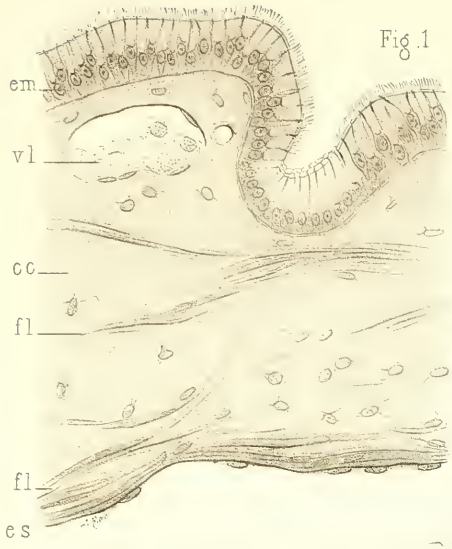

Fig. 2

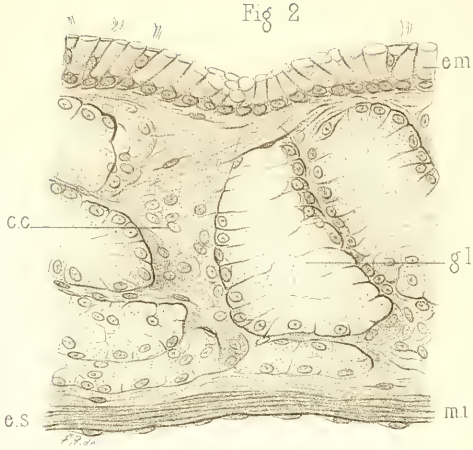

Fig. 3

Fig 5

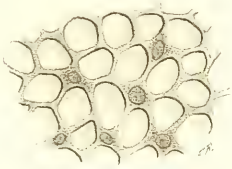

Fig 4

Fig 6

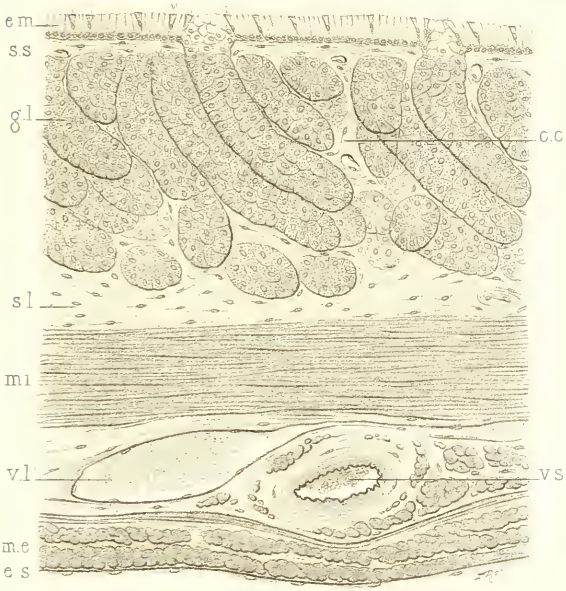

Fig 7

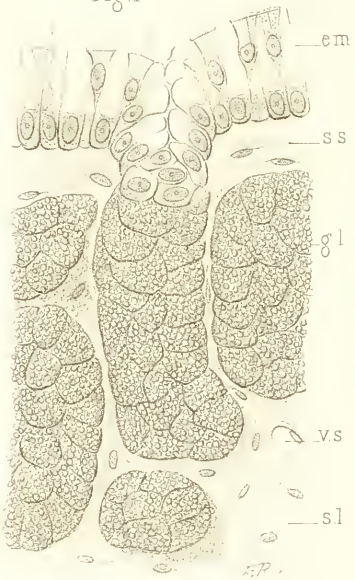

F Renaudot del et lith G.Masson, editeur Imp Lemercier & Cie Paris

Fig. 1

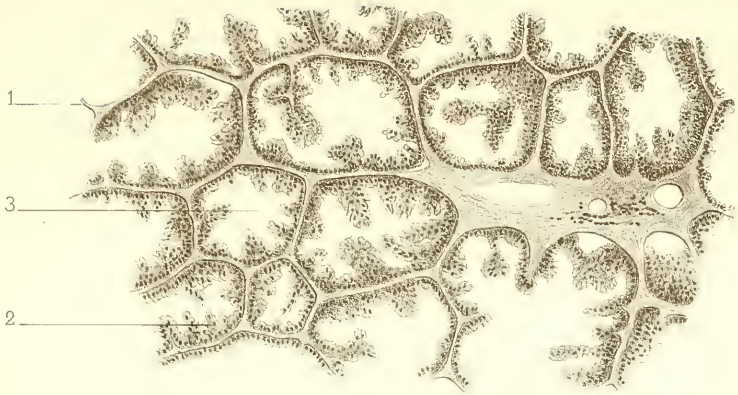

Fig. 2

Fig. 3

Fig. 4

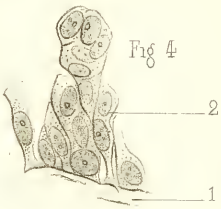

Fig. 5

Fig. 7

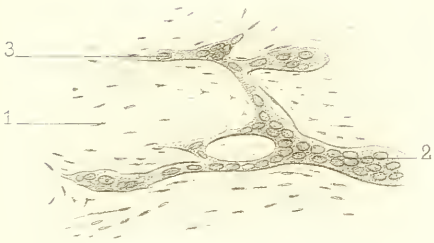

Fig. 6

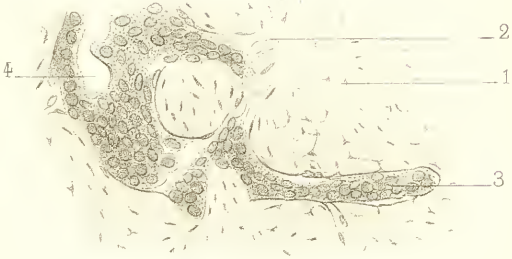

F. Renaudot lith. G. Masson, éditeur Imp. Lemercier & Cie, Paris

Fig 1

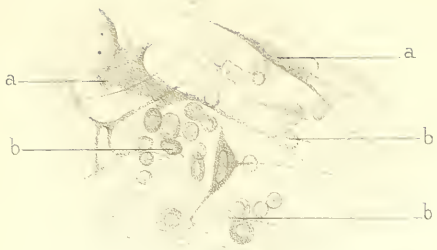

Fig 2

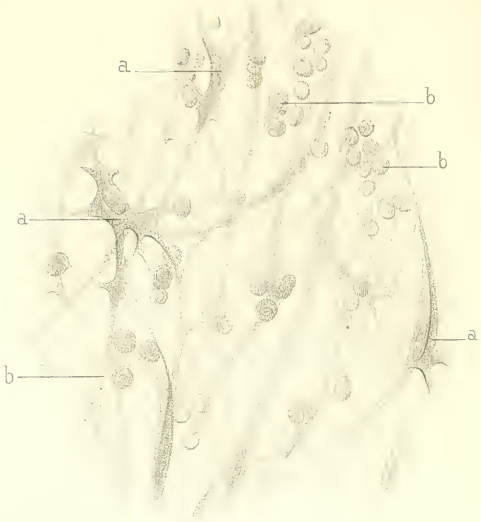

Fig. 4

Fig 3

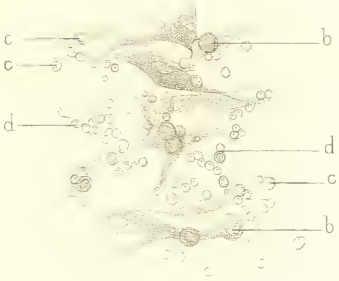

Fig. 5

Fig 6

Fig 7

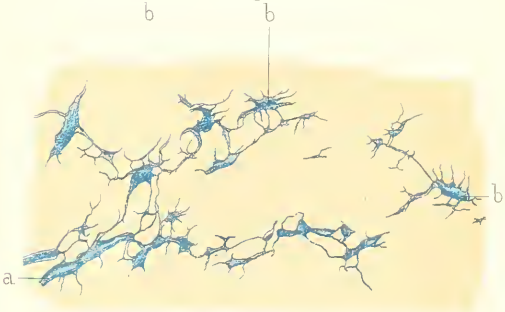

Stroganow del.

G Masson Editeur.

F. Renaudot lith

Imp Lemercier & Cie, Paris

Spectres d'absorption de l'hémoglobine, du picrocarminate, du Carmin, et de l'acide picrique en solutions de moins en moins concentrées.

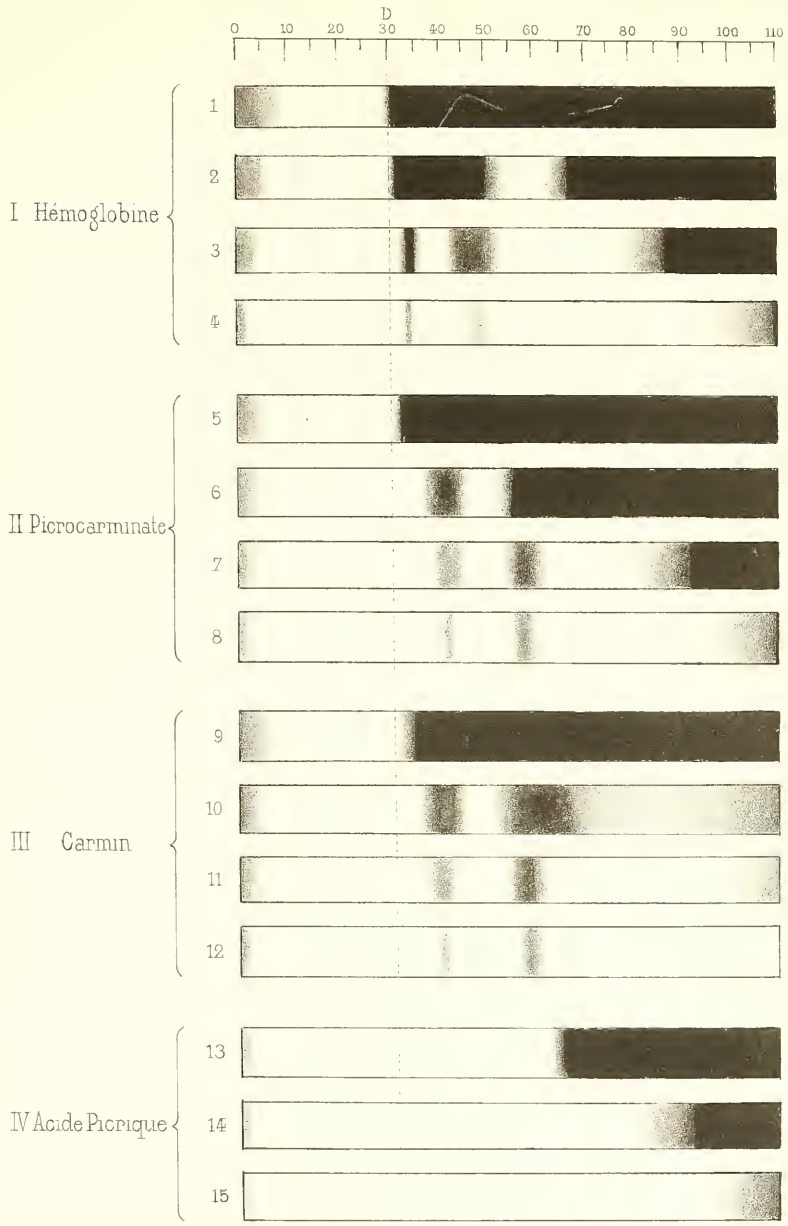

F Renaudot lith.

Imp Lemercier & Cie, Paris

G Masson, éditeur.

Fig. 1

Fig. 3

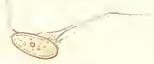

Fig. 2

Fig. 4

F. Penaud del. lith.

Imp. Lemercier & Cie, Paris

G. Masson Editeur

Fig. 1

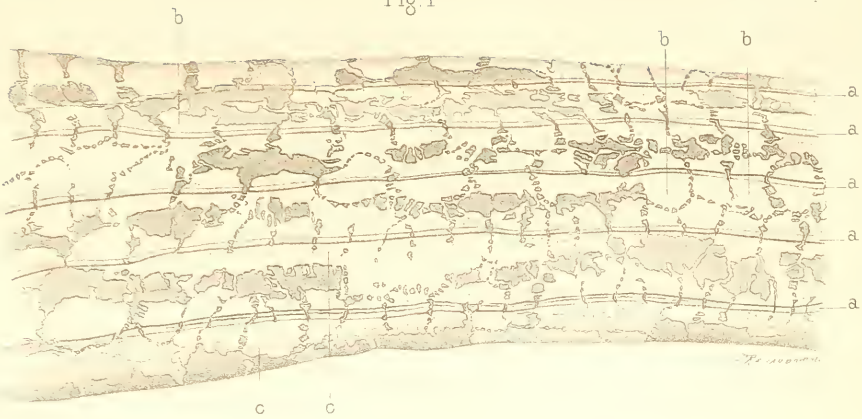

Fig 1

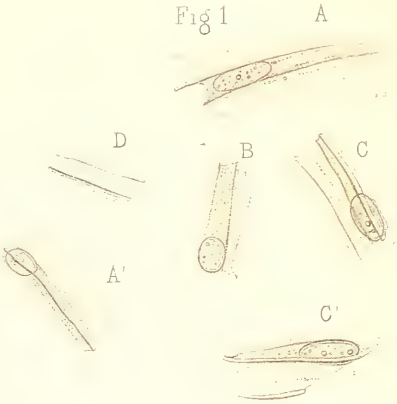

Fig 4

Fig 3

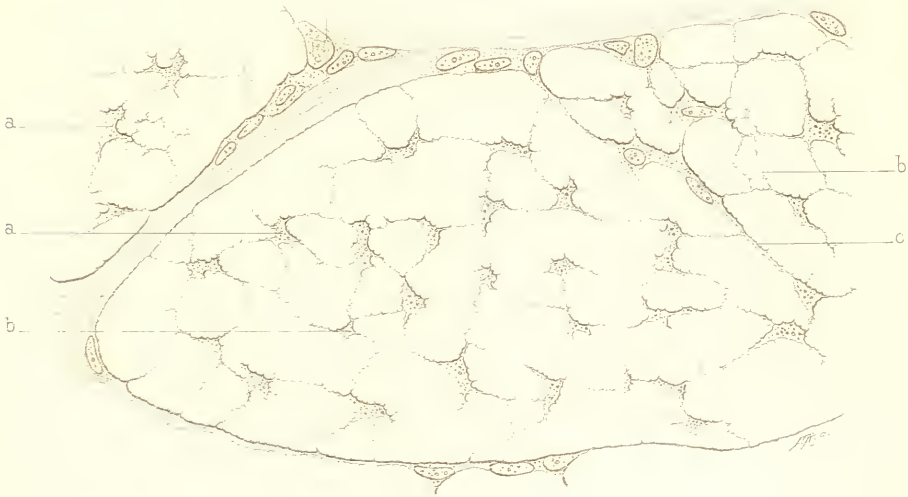

F. Renaudot lith.

imp. Lemercier & Cie, Paris

G. Masson Editeur